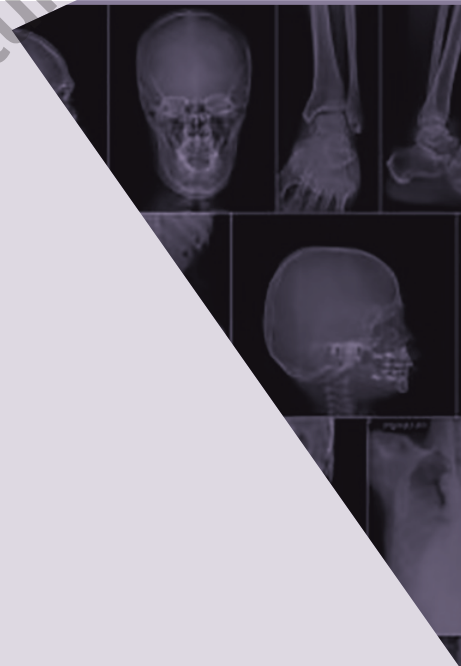

Capítulo muestra

Imagenología

Manuales®
Modernos

 hogrefe





EL LIBRO MUERE CUANDO LO FOTOCOPIA

AMIGO LECTOR:

La obra que usted tiene en sus manos posee un gran valor. En ella, su autor ha vertido conocimientos, experiencia y mucho trabajo. El editor ha procurado una presentación digna de su contenido y está poniendo todo su empeño y recursos para que sea ampliamente difundida, a través de su red de comercialización.

Al fotocopiar este libro, el autor y el editor dejan de percibir lo que corresponde a la inversión que ha realizado y se desalienta la creación de nuevas obras. Rechace cualquier ejemplar "pirata" o fotocopia ilegal de este libro, pues de lo contrario estará contribuyendo al lucro de quienes se aprovechan ilegítimamente del esfuerzo del autor y del editor.

La reproducción no autorizada de obras protegidas por el derecho de autor no sólo es un delito, sino que atenta contra la creatividad y la difusión de la cultura.

Para mayor información comuníquese con nosotros:



Editorial El Manual Moderno, S. A. de C.V.
Av. Sonora 206, Col. Hipódromo, 06100
Ciudad de México.

Editorial El Manual Moderno Colombia S.A.S.
Carrera 12-A No. 79-03/05
Bogotá, DC



Imagenología

Quinta edición

DR. MED. NIDIA ISABEL RÍOS BRIONES

Egresada de la Facultad de Medicina, Universidad Autónoma de Nuevo León.
Posgrado en Imagenología, Centro Universitario de Imagen Diagnóstica, Hospital Universitario “Dr. José E. González”.
Profesora de Imagenología, Facultad de Medicina, Universidad Autónoma de Nuevo León.
Jefe del Departamento de Introducción a la Clínica, Facultad de Medicina, Universidad Autónoma de Nuevo León.

DR. MED. DONATO SALDÍVAR RODRÍGUEZ†

Egresado de la Facultad de Medicina, Universidad Autónoma de Nuevo León.
Posgrado en Ginecología y Obstetricia, Hospital, Universitario “José E. González”.
Jefe del Departamento de Ginecología y Obstetricia, Hospital Universitario “José E. González”.
Profesor de Ginecología y Obstetricia, Facultad de Medicina, Universidad Autónoma de Nuevo León.
Profesor de Posgrado especialidad de Ginecología y Obstetricia, Hospital Universitario “Dr. José E. González”, Monterrey, Nuevo León.

Editor responsable:

Dr. Francisco Javier Guerrero del Río

Editorial El Manual Moderno



**Nos interesa su opinión
comuníquese con nosotros:**



Editorial El Manual Moderno, S.A. de C.V.,
Av. Sonora No. 206, Col. Hipódromo,
Alcaldía Cuauhtémoc, 06100, Ciudad de México



+52 (55) 5265 - 1100



info@manualmoderno.com
quejas@manualmoderno.com

¡Síguenos!



www.manualmoderno.com

IMPORTANTE

Los autores y la Editorial de esta obra han tenido el cuidado de comprobar que las dosis y esquemas terapéuticos sean correctos y compatibles con los estándares de aceptación general en la fecha de la publicación. Sin embargo, es difícil estar por completo seguro que de toda la información proporcionada es totalmente adecuada en todas las circunstancias. Se aconseja al lector consultar cuidadosamente el material de instrucciones e información incluido en el inserto del empaque de cada agente o fármaco terapéutico antes de administrarlo. Es importante, en especial, cuando se utilizan medicamentos nuevos o de uso poco frecuente. La Editorial no se responsabiliza por cualquier alteración, pérdida o daño que pudiera ocurrir como consecuencia, directa o indirecta, por el uso y aplicación de cualquier parte del contenido de la presente obra.

Imagenología 5ª edición

D.R. © 2025 por Editorial El Manual Moderno, S.A. de C.V.

ISBN: 978-607-448-939-2

ISBN: 978-607-448-940-8 versión electrónica

Miembro de la Cámara Nacional
de la Industria Editorial Mexicana, Reg. núm. 39

Todos los derechos reservados. Ninguna parte de esta publicación puede ser reproducida, almacenada en sistema alguno de tarjetas perforadas o transmitida por otro medio —electrónico, mecánico, fotocopiable, registrador, etcétera— sin permiso previo por escrito de la Editorial.



es marca registrada de
Editorial El Manual Moderno, S.A. de C.V.

Biblioteca Nacional de México (BNM). Catalogación en Publicación (CIP).

Autores: Ríos Briones, Nidia Isabel, editor. | Saldívar Rodríguez, Donato, editor.

Título: Imagenología / [editores] Nidia Isabel Ríos Briones, Donato Saldívar Rodríguez.

Descripción: 5a edición. | Ciudad de México : Editorial El Manual Moderno, 2024. | Incluye bibliografías e índice.

Identificadores: ISBN 978-607-448-939-2 BNM 997647444108686

Temas: Diagnóstico por imagen. | Radiografía médica. | COVID-19 (Enfermedad)—Estudios de casos.

Clasificación CDD23: 616.0754

Para mayor información en:

- Catálogo de producto
 - Novedades
 - Pruebas psicológicas en línea y más
- www.manualmoderno.com

Director editorial:
Mtra. Sandra Núñez Valle

Editora de desarrollo:
Mtra. Vanessa Berenice Torres Rodríguez

Diseño de portada:
PONG EDUCATION 4 PEOPLE

Colaboradores

► Dr. Mario Alberto Campos Coy

Profesor del Centro de Imagen Diagnóstica, Hospital Universitario “José Eleuterio González”. Profesor de Imagenología, Carrera de Médico Cirujano y Partero, Facultad de Medicina, Universidad Autónoma de Nuevo León. Profesor de Posgrado especialidad de radiología e imagen, Hospital Universitario “Dr. José E. González” Monterrey, Nuevo León.

Capítulo: 3

► Dr. César Fausto Cantú Yruegas

Egresado de Escuela de Medicina Ignacio Santos, Instituto Tecnológico y de Educación Superior de Monterrey. Especialidad en Ginecología y Obstetricia, Hospital Universitario “Dr. José Eleuterio González”, Monterrey, Nuevo León.

Capítulos: 4, 8 y 11

► Dr. Raúl Cantú Leyva

Profesor de Propedéutica médica de la Carrera de Médico Cirujano y Partero, Facultad de Medicina y Hospital Universitario “Dr. José Eleuterio González”, Universidad Autónoma de Nuevo León, Monterrey, Nuevo León.

Capítulo: 2

► Dr. Noé de Jesús Castillo Salazar

Profesor de Propedéutica médica de la Carrera de Médico Cirujano y Partero, Facultad de Medicina y Hospital Universitario “Dr. José Eleuterio González”, Universidad Autónoma de Nuevo León, Monterrey, Nuevo León.

Capítulo: 1

► Dr. Ángel Mario Chapa Martínez

Profesor de Propedéutica Médica de la Carrera de Médico Cirujano y Partero, Facultad de Medicina y Hospital Universitario “Dr. José Eleuterio González”, Universidad Autónoma de Nuevo León, Monterrey, Nuevo de León.

Capítulo: 10

► Dr. René Alejandro de la Fuente Valdéz

Profesor de Propedéutica Médica de la Carrera de Médico Cirujano y Partero, Facultad de Medicina y Hospital Universitario “Dr. José Eleuterio González”, Universidad Autónoma de Nuevo León, Monterrey, Nuevo León.

Capítulo: 9

► Dr. Raúl Antonio de Luna Vega

Médico Radiólogo Egresado de la Facultad de Medicina y Hospital Universitario “Dr. José Eleuterio González”, Universidad Autónoma de Nuevo León, Monterrey, Nuevo León.

Capítulo: 2, 13

► Dr. José Luis Elizondo Hinojosa

Profesor de Propedéutica Médica de la Carrera de Médico Cirujano y Partero, Facultad de Medicina y Hospital Universitario “Dr. José Eleuterio González”, Universidad Autónoma de Nuevo León, Monterrey, Nuevo León.

Capítulo: 5

► Dr. Rolando Enríquez Rodríguez

Médico Radiólogo, *Doctors Hospital Monterey*, Nuevo León.

Capítulo: 12

► Dr. José Eleuterio González Morales

Profesor de Propedéutica Médica de la Carrera de Médico Cirujano y Partero, Facultad de Medicina y Hospital Universitario “Dr. José Eleuterio González”, Universidad Autónoma de Nuevo León, Monterrey, Nuevo León.

Capítulo: 4

► Dr. Roger Adrián González Ramírez

Profesor de Propedéutica Médica de la Carrera de Médico Cirujano y Partero, Facultad de Medicina y Hospital Universitario “Dr. José Eleuterio González”, Universidad Autónoma de Nuevo León, Monterrey, Nuevo León.

Capítulo: 1

► Dr. Guillermo Guajardo Álvarez

Profesor de Propedéutica Médica de la Carrera de Médico Cirujano y Partero, Facultad de Medicina y Hospital Universitario “Dr. José Eleuterio González”, Universidad Autónoma de Nuevo León, Monterrey, Nuevo León.

Capítulo: 6

► Dr. Jesús Dante Guerra Leal

Profesor de Imagenología de la Carrera de Médico Cirujano y Partero, Facultad de Medicina, Universidad Autónoma de Nuevo León. Profesor de Posgrado Especialidad de Radiología e Imagen, Hospital Universitario “Dr. José Eleuterio González” Monterrey, Nuevo León.

Capítulo: 5

► **Dra. Dayra Davinna Gutiérrez Villarreal**

Médico Radiólogo Egresado, Facultad de Medicina y Hospital Universitario “Dr. José Eleuterio González”, Universidad Autónoma de Nuevo León, Monterrey, Nuevo León.

Capítulo: 3

► **Dr. med. Santos Guzmán López**

Jefe del Departamento de Anatomía y Neuroanatomía, Facultad de Medicina, Universidad Autónoma de Nuevo León. Profesor de Anatomía y Neuroanatomía, Facultad de Medicina, Universidad Autónoma de Nuevo León, Monterrey, Nuevo León.

Capítulos: 6 y 13

► **Dr. Jesús Mohamed Hamshe**

Jefe y Profesor del Departamento de Oftalmología de la Carrera de Médico Cirujano y Partero, Facultad de Medicina, Universidad Autónoma de Nuevo León. Profesor de Postgrado en Oftalmología, Especialidad de Glaucoma y Nervio Óptico, Hospital Universitario “Dr. José Eleuterio González”, Universidad Autónoma de Nuevo León, Monterrey, Nuevo León.

Capítulo: 3

► **Dra. Nydia Paulina Herrera Ríos**

Profesor Pregrado y Posgrado, Departamento de Ginecología y Obstetricia, Facultad de Medicina y Hospital Universitario “Dr. José Eleuterio González”, Monterrey, Nuevo León.

Capítulos: 4, 8 y 11

► **Dr. Cecilio López Jara**

Profesor de Propedéutica Médica de la Carrera de Médico Cirujano y Partero, Facultad de Medicina y Hospital Universitario “Dr. José Eleuterio González”, Universidad Autónoma de Nuevo León, Monterrey, Nuevo León.

Capítulo: 1

► **Dra. Cristina Angélica López Pérez**

Profesor de Propedéutica Médica de la Carrera de Médico Cirujano y Partero, Facultad de Medicina y Hospital Universitario “Dr. José Eleuterio González”, Universidad Autónoma de Nuevo León, Monterrey, Nuevo León.

Capítulo: 13

► **Dr. med. Norberto López Serna**

Jefe y Profesor del Departamento de Embriología y Coordinador de Área Básica, Facultad de Medicina, Universidad Autónoma de Nuevo León, Monterrey, Nuevo León.

Capítulos: 10 y 13

► **Dr. Héctor Maldonado González**

Jefe del Servicio de Gastroenterología, Hospital Universitario “Dr. José Eleuterio González”. Profesor de Medicina Interna, Facultad de Medicina, Universidad Autónoma de Nuevo León. Profesor de Posgrado especialidad de Gastroenterología, Hospital Universitario “Dr. José Eleuterio González”, Universidad Autónoma de Nuevo León, Monterrey, Nuevo León.

Capítulo: 5

► **Dr. Rodolfo Márquez Martín**

Profesor de Pregrado y Posgrado Cirugía General, Hospital Universitario “Dr. José Eleuterio González”, Monterrey, Nuevo León.

Capítulo: 2

► **Dr. Rodolfo José Martínez Burckhardt**

Profesor del Departamento de Embriología, Facultad de Medicina, Universidad Autónoma de Nuevo León, Monterrey, Nuevo León.

Capítulo: 13

► **Dr. Octavio Martínez de la Paz**

Profesor de Propedéutica Médica de la Carrera Médico Cirujano Partero, Facultad de Medicina y Hospital Universitario “Dr. José Eleuterio González”, Universidad Autónoma de Nuevo León, Monterrey, Nuevo León.

Capítulos: 7 y 8

► **Dr. Arturo Martínez Ríos**

Profesor de Propedéutica Médica de la Carrera de Médico Cirujano y Partero. Facultad de Medicina y Hospital Universitario “Dr. José Eleuterio González”, Universidad Autónoma de Nuevo León, Monterrey, Nuevo León.

Capítulo: 12

► **Dr. Raúl Martínez Salinas**

Médico Radiólogo Experto en Imagenología Gineco-obstétrica, Hospital Christus Muguerza.

Capítulo: 8

► **Dra. Gabriela Meléndez Ramírez**

Cardióloga Especialista en Imagen Cardiovascular, Tomografía y Resonancia Magnética. Profesora del Departamento de Resonancia Magnética, Instituto Nacional de Cardiología Ignacio Chávez.

Capítulo: 12

► **Dra. Mariana Mercado Flores**

Médico cirujano y partero, Facultad de Medicina, Universidad Autónoma de Nuevo León Especialidad en Radiología e Imagen por el Hospital Universitario, “Dr. José Eleuterio González” UANL. Subespecialidad en Neuroradiología, Instituto Nacional de Neurología y Neurocirugía “Manuel Velasco Suárez”, Universidad Nacional Autónoma de México.

Capítulo: 3 y 13

► **Dr. Roberto Mercado Longoria**

Jefe del Servicio de Neumología y Unidad de Cuidados Intensivos Adultos y Posquirúrgicos, Hospital Universitario “José Eleuterio González”. Coordinador del Curso de Clinopatología Médica II. Profesor de Medicina Interna II Carrera de Médico Cirujano y Partero, Facultad de Medicina, Universidad Autónoma Nuevo León. Profesor de Posgrado especialidad de Neumología y Terapia Intensiva, Hospital Universitario “Dr. José Eleuterio González”, Monterrey, Nuevo León.

Capítulo: 2

► **Dr. Alberto Montemayor Martínez**

Profesor de Imagenología de la Carrera de Médico Cirujano y Partero, Facultad de Medicina, Universidad Autónoma de Nuevo León. Profesor de Posgrado, Especialidad de Imagenología, Hospital Universitario “Dr. José Eleuterio González”, Monterrey, Nuevo León.

Capítulo: 6

► **Dr. Ulises Longoria Estrada**

Médico Cirujano y Partero, Facultad de Medicina, Universidad Autónoma de Nuevo León. Especialidad en Radiología e Imagen por el Hospital Universitario “Dr. José Eleuterio González”, Universidad Autónoma de Nuevo León. Alta especialidad en imagen de cabeza y cuello, Hospital Universitario “Dr. José Eleuterio González”, Universidad Autónoma De Nuevo León.

Capítulo: 3

► **Dr. Adrián Antonio Negreros Osuna**

Profesor de Pregrado de Imagenología de la Carrera de Médico Cirujano y Partero. Posgrado de Radiología e Imagen, Facultad de Medicina y Hospital Universitario “Dr. José Eleuterio González”, Universidad Autónoma de Nuevo León, Monterrey, Nuevo León.

Capítulo: 7

► **Dr. Gerardo Ornelas Cortinas**

Profesor de Pregrado de Imagenología de la Carrera de Médico Cirujano y Partero. Posgrado en Radiología e Imagen, Facultad de Medicina y Hospital Universitario “Dr. José Eleuterio González”, Universidad Autónoma de Nuevo León, Monterrey, Nuevo León. Médico Radiólogo. Jefe del Departamento de Imagenología, *Doctors Hospital* Monterrey, Nuevo León.

Capítulo: 9

► **Dr. Ezequiel Enrique Paypa Jabe**

Profesor de Propedéutica médica de la Carrera de Médico Cirujano y Partero, Facultad de Medicina y Hospital Universitario “Dr. José Eleuterio González”, Universidad Autónoma de Nuevo León, Monterrey, Nuevo León.

Capítulo: 3

► **Dr. med. Edelmiro Pérez Rodríguez**

Director, Facultad de Medicina y Hospital Universitario “Dr. José Eleuterio González”. Profesor del Departamento de Cirugía, Facultad de Medicina y Hospital Universitario “Dr. José Eleuterio González”.

Capítulo: 13

► **Dr. Ricardo Pinales Razo**

Profesor de pregrado de Imagenología de la Carrera de Médico Cirujano y Partero. Posgrado en Radiología e Imagen, Facultad de Medicina y Hospital Universitario “Dr. José Eleuterio González”, Universidad Autónoma de Nuevo León, Monterrey, Nuevo León.

Capítulo: 10

► **Dra. Yazmín Aseret Ramírez Galván**

Profesor de pregrado de Imagenología de la Carrera de Médico Cirujano y Partero. Posgrado en radiología e Imagen, Facultad de Medicina y Hospital Universitario “Dr. José Eleuterio González”, Universidad Autónoma de Nuevo León, Monterrey, Nuevo León.

Capítulo: 1 y 4

► **Dr. Néstor Alejandro Rangel Ovalle**

Profesor de pregrado de Imagenología de la Carrera de Médico Cirujano y Partero. Posgrado de Radiología e Imagen, Facultad de Medicina y Hospital Universitario “Dr. José Eleuterio González”, Universidad Autónoma de Nuevo León, Monterrey, Nuevo León.

Capítulo: 4 y 12

► **Dra. Martha Lorena Rodríguez Pérez**

Profesor de Propedéutica médica de la Carrera de Médico Cirujano y Partero, Facultad de Medicina y Hospital Universitario “Dr. José Eleuterio González”, Universidad Autónoma de Nuevo León, Monterrey, Nuevo León.

Capítulo: 10

► **Dr. Rubén Ruíz Fernández**

Profesor de Propedéutica médica de la Carrera de Médico Cirujano y Partero, Facultad de Medicina y Hospital Universitario “Dr. José Eleuterio González”, Universidad Autónoma de Nuevo León, Monterrey, Nuevo León.

Capítulo: 5

► **Dr. Mario Alejandro Sánchez Falcón**

Profesor de Pregrado de Imagenología de la Carrera de Médico Cirujano y Partero. Posgrado en Radiología e Imagen de la Facultad de Medicina y Hospital Universitario “Dr. José Eleuterio González”, Universidad Autónoma de Nuevo León, Monterrey, Nuevo León.

Capítulo: 13

► **Dr. Hugo Enrique Solís Lara**

Profesor de Pregrado de Imagenología Carrera de Médico Cirujano y Partero y Posgrado de Radiología e Imagen de la Facultad de Medicina y Hospital Universitario “Dr. José Eleuterio González”, UANL, Monterrey, Nuevo León.

Capítulo: 6

► **Dra. Natalia Villarreal del Bosque**

Médico Radiólogo Egresado de la Facultad de Medicina y Hospital Universitario “Dr. José Eleuterio González”, Universidad Autónoma de Nuevo León, Monterrey, Nuevo León.

Capítulo: 11

► **Dr. Jesús Zacarías Villarreal**

Profesor de Medicina Interna, Facultad de Medicina, Universidad Autónoma de Nuevo León. Profesor de Posgrado especialidad de Endocrinología, “Dr. José Eleuterio González”, Universidad Autónoma de Nuevo León, Monterrey, Nuevo León.

Capítulo: 11



Manual[®]
Moderno

Capítulo muestra

Prólogo a la tercera edición

En el siglo V antes de nuestra era, Hipócrates independizó a la medicina de la magia y proclamó la necesidad de la observación pura del enfermo para conocer la enfermedad, establecer el pronóstico, e instituir el tratamiento. Y es que, hasta la aparición de la cámara fotográfica, en 1839, todos los estudios o análisis del cuerpo humano se basaron en los dibujos y anotaciones de artistas y hombres de ciencia. El principal motivo del estudio anatómico por imagen es su valor práctico para el cirujano y el médico. Para esta edición la Dr. med. Nidia Isabel Ríos Briones ha revisado el contenido de cada capítulo, con la calidad académica que la caracteriza, y ha añadido nuevo material además de disponer de un programa interactivo *on-line*. Si a esto se agrega el avance científico impresionante que se ha logrado en el área y en las ciencias íntimamente relacionadas, mediante las nuevas técnicas de intervencionismo y de imagen que permiten conocer cada vez mejor los órganos y tejidos, encontramos un inmenso campo de conocimiento que sería imposible abarcar en un solo curso, con un límite de tiempo que a la vez es compartido con otras materias.

El objetivo de este libro es servir como guía para el aprendizaje de la imagenología en su enfoque hacia el ser humano; en tal sentido se presta particular atención a los procesos patológicos más frecuentes, de manera que el estudiante pueda seguirlos. Por otro lado, se incluyen referencias a la bibliografía al final de cada capítulo para los que deseen tener un conocimiento más profundo de un área de interés.

Cuenta con la asistencia de un destacado grupo de colaboradores, perfectamente familiarizados con los materiales y equipo que allí se manejan y que en todo momento están colaborando con los médicos especialistas en turno. El libro está profundamente ilustrado, lo que permite al lector relacionar rápidamente una parte concreta del cuerpo

Los principios establecidos en esta obra también pueden aplicarse en otras especialidades que puedan tener un impacto sobre la seguridad y el bienestar de seres humanos, y continuar a la vanguardia en la actualización de recursos humanos en México y a nivel mundial.

Dr. med. Oscar de la Garza Castro
Profesor del departamento de Anatomía
Facultad de Medicina, UANL, Monterrey NL



Manual[®]
Moderno

Capítulo muestra

Prólogo a la quinta edición

A lo largo de los años he profesado pasión por las letras y el lenguaje, mis horas y las noches está llenas de Borges, de Dante y de Virgilio, haber profesado y dominado (creo) la ciencia del alivio, y haberla olvidado, es una posesión ya que el olvido, siendo su sótano, es parte de la memoria misma, y siempre vuelve a mí. La voz la evoca cuando veo un libro, aparecen recuerdos en cada una de las páginas para imponer una precisa disciplina, y como todo lenguaje es un alfabeto de símbolos, en pos, en este caso, del conocimiento de la lectura e interpretación de las imágenes, esta obra es un libro que todo estudiante debe leer, no hacerlo es privarse de un conocimiento único, del don natural de aprender el abecedario de la ciencia de la imagen, de hacerlo es para perderse en el mundo variado de imágenes arquetípicas, acompañadas de guías, cuestionamientos y enlaces de lectura; a mis años todo empresa linda con el mundo de las sombras, gustoso y distinguido, acepté prologar esta edición de un libro que me tiene conmovido.

Advertido por tres premisas sobre prólogos me atreví a cumplir el honor del pedimento, una es de Francisco de Quevedo: “Dios te libre lector de prólogos largos y malos epítetos”, los otros son de conocimiento general, “que no sea autorreferencial” y “que no sea demasiado técnico didáctico”, yo tímidamente agregaría “que no sea una pléyade desmesurada de elogios”, que sólo cumpla la función de todo prólogo: entablar la discusión que debe suscitar el libro, ganarse la simpatía del público hacia el tema o el asunto, y evitar al lector las dificultades que una escritura nueva supone, en este caso la lectura e interpretación de las imágenes.

Me confeso admirador de la ciencia médica con apego en mi “hábitat” a Gonzalitos destacando su escritura y su inmensurable legado que hoy perdura: el Hospital Escuela, y en el vasto mundo de Laënnec, que para obviar el pudor de cercanía y percibir mejor los ruidos y sonidos idóneos el estetoscopio, y de Auenbrugger que al resonar las barricas de vino de su padre, inventó la percusión, sin olvidar al físico alemán Röntgen por los notables Rayos X, simiente de esta obra, por lo demás encomiable, y que se asoma a su tercera edición; loas sin límites a los que han hecho ciencia y no han medrado con su saber con los sufridos, y han puesto esmero en compartir lo que en tiempo han aprendido, al que crea y comparte su saber por cualquier medio, y siendo la escritura

la magna dimensión de transmitir, es mas encomiable, a escritura de esta obra, reitero, es diferente, es la lectura e interpretación de las imágenes obtenidas como consecuencia de diversas fuentes de energía, los autores comandados por una doctorada en este menester: Nidia Isabel Ríos Briones, que ha sabido agrupar un puñado de universitarios cada uno experto en los **subtemas** o subespecialidades de la ciencia radiológica, en donde la mayoría, sino todos, son universitarios egresados del alma mater, del mismo Hospital Escuela que nos legó el laureado benemérito.

Le valió el Nobel a Wilhelm Conrad Röntgen su descubrimiento en 1895, cambio la historia de la medicina y sus avances diversificados continúan asombrando, modificó asimismo el concepto de la palabra imagen, hasta entonces referencia a imitación, copia, estatuas, representaciones épicas y religiosas, e incluso “sombras o ánimas de aparecidos”, hoy, el concepto de la imagen radiológica, como consecuencia y producto de diferentes tipos de alta tecnología, es una de las mas sólidas disciplinas de la ciencia médica, este libro que me atrevo a prologar versa sobre ello, contiene el esfuerzo visionario de destacados profesionales cada uno experto en su tema, siendo su adalid Nidia Isabel Briones, coautora y editora de la obra, con el único interés de enseñar un camino y compartir conocimiento,

Este libro así conformado aspira a no ser una cosa entre las cosas, un volumen perdido entre otros en el universo del olvido, espera que un lector, de Pregrado o de Posgrado, que puede ser tu entre otros muchos, una persona destinada en entender y descifrar sus símbolos, a descubrir su singular belleza, que de suceder ocurre entonces la emoción singular llamada la belleza de aprender, misterio asombroso de descifrar una escritura, que no deletrean ni la retórica ni la filosofía, el arte de aprender despierta de su sueño; ojalá seas el lector que este libro aguardaba, y seas tu, entre otros muchos, y seas la pretensión de los autores, ser considerado, no como un destinatario mas, sino el personaje principal.

Los libros, y este no es la excepción, son el único invento del hombre que es prolongación o extensión de la memoria y de la imaginación, todos los demás inventos son meras extensiones de su cuerpo, como el arado y las armas son del brazo, el microscopio de la vista; en la escritura se contiene la memoria de la humanidad, en este está incluida la memoria

de distinguidos universitarios, por ello es de celebrar el nacimiento de esta edición ampliada y corregida, como se mencionó incluye interactivos para casos clínicos, y cada capítulo debidamente signado y respaldado con bibliografía, se inclu-

ye un agregado sobre manifestaciones del COVID y se adicionan preguntas, sobre todo en temas prácticos, para lograr el diálogo del lector consigo mismo y con ello la reflexión del contenido.

Dr. Hernán Ramírez Vela

*Profesor del Departamento de Introducción a la Clínica,
Facultad de Medicina, Universidad Autónoma de Nuevo León,
Monterrey, Nuevo León.*



Manual[®]
Moderno

Capítulo muestra

Prefacio a la cuarta edición

El libro imagenología fue escrito por profesores de la materia, con el principal objetivo de proporcionar las herramientas necesarias para la interpretación de imágenes, cuándo indicar y como interpretar los reportes que se realizan de las mismas principalmente orientado a los médicos generales.

La obra profundiza en ciertos aspectos que son de importancia para el médico que aspira a saber interpretar estudios más sofisticados de incumbencia en las diferentes especialidades.

La riqueza de imágenes apoya considerablemente al contenido escrito en relación con su entendimiento.

El hecho particular de indicar en las diferentes patologías la utilidad de cada uno de los procedimientos de imagen, apoya

importantemente en la toma de decisiones al indicar lo indicado para el estudio de las diferentes entidades clínicas.

El hecho de contener ejercicios basados en casos clínicos con las indicaciones de los estudios de imagen refuerza lo anterior.

Es importante hacer mención al material gráfico en línea que cuenta con una importante serie de dibujos didácticos que ayudan, al principiante en imagenología, a comprender de una manera objetiva y clara cada una de las imágenes.

Queda patente en la obra la importancia del médico radiólogo en la práctica médica y en los avances que continuamente se aplican, con el objetivo principal, de mejorar la seguridad del paciente.

Dr. med. Nidia I. Ríos Briones

*Jefe del departamento de Introducción a la clínica,
Profesor del Centro Universitario de Imagen diagnóstica
Facultad de Medicina, UANL, Monterrey, NL.*



Manual[®]
Moderno

Capítulo muestra

Prefacio a la quinta edición

El libro de Imagenología ha sido realizado con el objetivo principal de que tanto el estudiante de medicina como el médico general cuenten con la información necesaria para indicar el estudio de imagen de primera elección en las diferentes patologías a las que se enfrentan en día a día, así como en procesos de mayor dificultad o de menor frecuencia. Para lograr este fin la obra cuenta con una importante cantidad de imágenes con diferentes métodos de estudio que le permitirán conocer las manifestaciones y entender la manera en la que se realizan los reportes de los mismos. Adicionalmente podrán encontrar los

algoritmos radiológicos para diversas patologías. Es relevante hacer mención, que en esta edición se abordan las manifestaciones clínicas de laboratorio y de imagen de COVID-19 entidad responsable de la pandemia del 2020, a la que sobrevivimos, pero que sigue afectando a nuestra población o a la que ha dejado secuelas permanentes.

Con la obra se documenta la importancia de la Imagenología en la toma de decisiones diagnósticas, así como la relevancia del médico radiólogo en la toma de decisiones terapéuticas que se traducen en el beneficio de nuestros pacientes.

Dr. med. Nidia I. Ríos Briones

*Jefe del departamento de Introducción a la clínica,
Profesor del Centro Universitario de Imagen diagnóstica
Facultad de Medicina, UANL, Monterrey, NL.*

Material web

En el capítulo 13 de esta obra encontrarás códigos QR que te ayudarán a acceder a material complementario:

1. Accede a la cámara de su teléfono móvil o ingrese en su aplicación de lectura de código QR.
2. Enfoca el código QR que quiere escanear y sujeta el dispositivo durante dos o tres segundos sin moverlo.
3. Haz clic en la notificación para acceder al contenido del código QR.





Manual[®]
Moderno

Capítulo muestra

Introducción

El propósito fundamental de este texto es proporcionar la información básica, que, en los estudios de imagen, proporcionan en las patologías más frecuentes y servir de orientación al médico de primer contacto, así como a médicos de otras especialidades, en busca de un mejor servicio, sobre los exámenes más solicitados.

Se incluye orientación sobre las indicaciones de los diferentes estudios en las distintas patologías abordadas en la obra así como las aplicaciones prácticas de los mismos.

Además, esta obra, en su capítulo 13, cuenta con un recurso de internet, al que puede acceder por medio de códigos QR.

A través de éstos podrá tener acceso al material adicional de la obra.

Dr. med. Nidia Isabel Ríos Briones



Manual[®]
Moderno

Capítulo muestra

Agradecimientos

Agradezco el enorme esfuerzo, dedicación y constancia de los miembros que integran al Departamento de Imagenología del Hospital Universitario “Dr. José E. González”

Un agradecimiento particular a los compañeros técnicos de ambas instituciones que de manera incondicional apoyaron la causa.

La obra no hubiera sido posible sin la participación de los médicos residentes de posgrado estudiantes, que participaron en la selección de los casos que conforman el material didáctico.

Ofrezco disculpas a mis hijos Nydia Paulina, Jaime Adrián y Andrea Isabel por haber privado tiempo a su atención. Les agradezco por su aliento y apoyo constante, sin lo cual no hubiera sido posible concluir el trabajo.

A mi padre que dejó en mi persona un ejemplo intachable de dedicación honorabilidad y amor incondicional.

A mi madre que han sido ejemplo, enseñanza y apoyo. Ambos sin duda han influido en lo que soy para confrontar el reto y deseo continuar con este proyecto.

A mis hermanos por su apoyo constante.

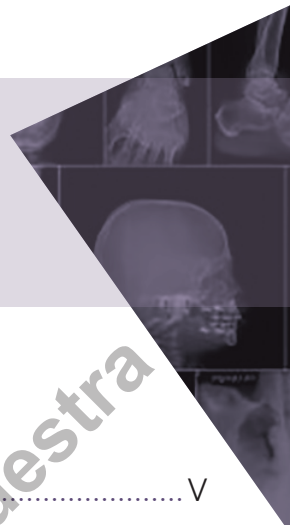Dr. med. Nidia Isabel Ríos Briones



Manual[®]
Moderno

Capítulo muestra

Contenido



Colaboradores.....	V
Prólogo a la tercera edición.....	VII
Prólogo a la quinta edición.....	VII
Prefacio a la cuarta edición.....	IX
Prefacio a la quinta edición.....	IX
Introducción.....	XI
Agradecimientos.....	XIII

Capítulo 1. Modalidades de imagen diagnóstica.....	1
---	----------

*Nidia Isabel Ríos Briones, Roger Adrián González Ramírez,
Cecilio López Jara, Noé de Jesús Castillo Salazar, Yazmín Aseret Ramírez Galván*

Capítulo 2. Imagenología del aparato respiratorio.....	25
---	-----------

*Nidia Isabel Ríos Briones, Raúl Antonio de Luna Vega,
Roberto Mercado Longoria, Rodolfo Márquez Martín, Raúl Cantú Leyva*

Capítulo 3. Imagenología de cabeza y cuello.....	89
---	-----------

*Nidia Isabel Ríos Briones, Mario Alberto Campos Coy, Ezequiel Enrique Paypa Jabe,
Dayra Davinna Gutiérrez Villarreal, Ulises Longoria Estrada, Jesús Mohamed Hamsho*

Capítulo 4. Imagenología de la glándula mamaria.....	153
---	------------

*Nidia Isabel Ríos Briones, Yazmín Aseret Ramírez Galván,
Néstor Alejandro Rangel Ovalle, José Eleuterio González Morales, César Fausto Cantú Yruegas,
Nydia Paulina Herrera Ríos*

Capítulo 5. Imagenología del aparato gastrointestinal	179
<i>Nidia Isabel Ríos Briones, Jesús Dante Guerra Leal, Rubén Ruíz Fernández, Héctor Maldonado González, José Luis Elizondo Hinojosa</i>	
Capítulo 6. Imagenología de hígado, vías biliares y páncreas	251
<i>Nidia Isabel Ríos Briones, Santos Guzmán López, Alberto Montemayor Martínez, Guillermo Guajardo Álvarez, Hugo Enrique Solís Lara</i>	
Capítulo 7. Imagenología del aparato genitourinario	309
<i>Nidia Isabel Ríos Briones, Octavio Martínez de la Paz, Adrian Antonio Negreros Osuna</i>	
Capítulo 8. Imagenología ginecoobstétrica.....	357
<i>Nidia Isabel Ríos Briones, Nydia Paulina Herrera Ríos, César Fausto Cantú Yruegas, Raúl Martínez Salinas, Octavio Martínez de la Paz</i>	
Capítulo 9. Imagenología del sistema musculoesquelético	409
<i>Nidia Isabel Ríos Briones, Gerardo Ornelas Cortinas, René Alejandro de la Fuente Valdez</i>	
Capítulo 10. Imagenología del sistema nervioso central	463
<i>Nidia Isabel Ríos Briones, Norberto López Serna, Martha Lorena Rodríguez Pérez, Ángel Mario Chapa Martínez, Ricardo Pinales Razo</i>	
Capítulo 11. Imagenología endocrina.....	539
<i>Nidia Isabel Ríos Briones, Nydia Paulina Herrera Ríos, César Fausto Cantú Yruegas, Jesús Zacarías Villarreal, Natalia Villarreal del Bosque</i>	
Capítulo 12. Imagenología de corazón y grandes vasos	573
<i>Nidia Isabel Ríos Briones, Néstor Alejandro Rangel Ovalle, Rolando Enríquez Rodríguez, Arturo Martínez Ríos, Gabriela Meléndez Ramírez</i>	
Capítulo 13. Práctica	641
Práctica 1. Introducción al estudio radiológico de tórax	641
<i>Nidia Isabel Ríos Briones, Santos Guzmán López, Mario Alejandro Sánchez Falcón, Raúl Antonio de Luna Vega, Mariana Mercado Flores</i>	
Acceso a material web	649
Práctica 2. Anatomía lobar y segmentaria	650
<i>Nidia Isabel Ríos Briones, Norberto López Serna, Mario Alejandro Sánchez Falcón, Raúl Antonio de Luna Vega</i>	
Acceso a material web	655

Práctica 3. Localización de las lesiones intratorácicas	656
<i>Nidia Isabel Ríos Briones, Mario Alejandro Sánchez Falcón, Raúl Antonio de Luna Vega</i>	
Acceso a material web	657
Práctica 4. Colapso lobar y segmentario.....	658
<i>Nidia Isabel Ríos Briones, Norberto López Serna, Mario Alejandro Sánchez Falcón, Raúl Antonio de Luna Vega</i>	
Acceso a material web	660
Práctica 5. Pleura y el espacio extrapleurales.....	661
<i>Nidia Isabel Ríos Briones, Santos Guzmán López, Mario Alejandro Sánchez Falcón, Raúl Antonio de Luna Vega</i>	
Acceso a material web	662
Práctica 6. Cráneo y senos paranasales	663
<i>Nidia Isabel Ríos Briones, Rodolfo José Martínez Burckhardt, Cristina Angélica López Pérez, Mario Alejandro Sánchez Falcón, Raúl Antonio de Luna Vega</i>	
Acceso a material web	665
Práctica 7. Radiografía simple de abdomen.....	666
<i>Nidia Isabel Ríos Briones, Mario Alejandro Sánchez Falcón, Raúl Antonio de Luna Vega</i>	
Acceso a material web	672
Práctica 8. Estudio del abdomen con medios de contraste	673
<i>Nidia Isabel Ríos Briones, Mario Alejandro Sánchez Falcón, Raúl Antonio de Luna Vega</i>	
Acceso a material web	679
Práctica 9. Abordaje por imagen del paciente en la unidad de terapia intensiva	680
<i>Nidia Isabel Ríos Briones, Edelmiro Pérez Rodríguez, Mario Alejandro Sánchez Falcón, Raúl Antonio de Luna Vega</i>	
Acceso a material web	683
Práctica 10. Abordaje por imagen del paciente con cefalea	684
<i>Nidia Isabel Ríos Briones, Mario Alejandro Sánchez Falcón, Raúl Antonio de Luna Vega</i>	
Acceso a material web	687
Práctica 11. Abordaje por imagen del paciente con lumbalgia.....	688
<i>Nidia Isabel Ríos Briones, Mario Alejandro Sánchez Falcón, Raúl Antonio de Luna Vega</i>	
Acceso a material web	690
Práctica 12. Fracturas	691
<i>Nidia Isabel Ríos Briones, Mario Alejandro Sánchez Falcón, Raúl Antonio de Luna Vega</i>	
Acceso a material web	696



Práctica 13. Abordaje por imagen del paciente politraumatizado	697
<i>Nidia Isabel Ríos Briones, Edelmiro Pérez Rodríguez, Mario Alejandro Sánchez Falcón, Raúl Antonio de Luna Vega, Mariana Mercado Flores</i>	
Acceso a material web	699
Práctica 14. Abordaje por imagen del paciente con traumatismo de la columna cervical	700
<i>Nidia Isabel Ríos Briones, Mario Alejandro Sánchez Falcón, Raúl Antonio de Luna Vega</i>	
Acceso a material web	703
Práctica 15. Algoritmos radiológicos en paciente con abdomen agudo.....	704
<i>Nidia Isabel Ríos Briones, Donato Saldívar Rodríguez, Mario Alejandro Sánchez Falcón, Raúl Antonio de Luna Vega</i>	
Acceso a material web	707
Práctica 16. Algoritmos radiológicos del paciente con dolor en flanco	708
<i>Nidia Isabel Ríos Briones, Mario Alejandro Sánchez Falcón, Raúl Antonio de Luna Vega</i>	
Acceso a material web	713
Práctica 17. Algoritmos radiológicos en paciente con ictericia	714
<i>Nidia Isabel Ríos Briones, Mario Alejandro Sánchez Falcón, Raúl Antonio de Luna Vega</i>	
Acceso a material web	718
Índice	719

Modalidades de imagen diagnóstica

Nidia Isabel Ríos Briones, Roger Adrián González Ramírez, Cecilio López Jara, Noé de Jesús Castillo Salazar, Yazmín Aseret Ramírez Galván

Es innegable la importancia que en el estudio integral del paciente ocupan los estudios de imagen, casi son imprescindibles; sin embargo, la justificación o indicación de un estudio radiográfico debe estar fundamentada con base en el diagnóstico presuntivo inicial y el área anatómica a investigar.

A continuación, se listan los puntos que —de acuerdo con el reconocido maestro e investigador Guillermo Santín— son las justificaciones para la realización de un estudio radiográfico.

1. Ratificar un diagnóstico.
2. Encontrar estados patológicos insospechados.
3. Como documento.
4. Para establecer un mapeo prequirúrgico.
5. En la valoración de la evolución del paciente.
6. Para establecer la localización y diseminación de estados patológicos (p. ej., neoplásicos).
7. Para investigar en forma científica al paciente.

Es necesario tener en consideración que las modalidades de imagen diagnóstica deben emplearse conforme al grado de complejidad; es decir, sólo se emplearán estudios invasivos o de alto costo cuando modalidades sencillas o menos costosas no hayan proporcionado la información necesaria.

GENERALIDADES DE LOS ESTUDIOS DE IMAGEN

RADIOGRAFÍA CONVENCIONAL

Las radiografías se transforman mediante un proceso de energía, el cual consiste en generar un rayo de alta energía de fotones (rayos X) y hacerlo pasar a través de las estructuras corporales, lo que condi-

ciona atenuación o bloqueo; los fotones residuales y los atenuados son captados por una película radiográfica que es revelada por procesos químicos. Otra alternativa es que sean captados por detectores digitales que al procesarlos mediante software proyectan una imagen que puede ser visualizada en pantalla e imprimirse en una película específica para ese propósito o almacenarse en CD; esta última opción con frecuencia es utilizada, ya que disminuye los costos y es más versátil al poderse transmitir como archivo digital.

Para la formación del rayo de fotones de alta energía se emplea un tubo de rayos X; el tubo de cristal, sellado al vacío, contiene un filamento (cátodo) y un blanco metálico (ánodo) ambos de tungsteno. Una corriente eléctrica calienta el cátodo, el cual dispara electrones hacia el blanco y, al chocar a gran velocidad, los electrones generan la radiación que conforma el rayo de fotones y sale por una pequeña abertura del tubo hacia el paciente. El resto del tubo se encuentra cubierto por plomo para evitar fugas nocivas de radiación. En su tránsito a través del cuerpo o de la zona anatómica a estudiar, la radiación sufre atenuaciones de acuerdo con la densidad de los tejidos. En radiografía convencional se identifican cinco densidades (figura 1-1):

1. Aire: por completo radiolúcido.
2. Grasa: de forma moderada radiolúcida.
3. Líquido: moderada radiopaco.
4. Hueso: en especial radiopaco.
5. Metal: del todo radiopaco.

Los rayos X interactúan de distintas formas con la materia y ocasionan efectos biológicos conocidos en los seres vivos. Algunos de estos efectos son en potencia nocivos para la salud, por lo que los estudios radiográficos deben ser practicados de manera justificada y procurando exponer a los pacientes a la menor cantidad de radiación posible.

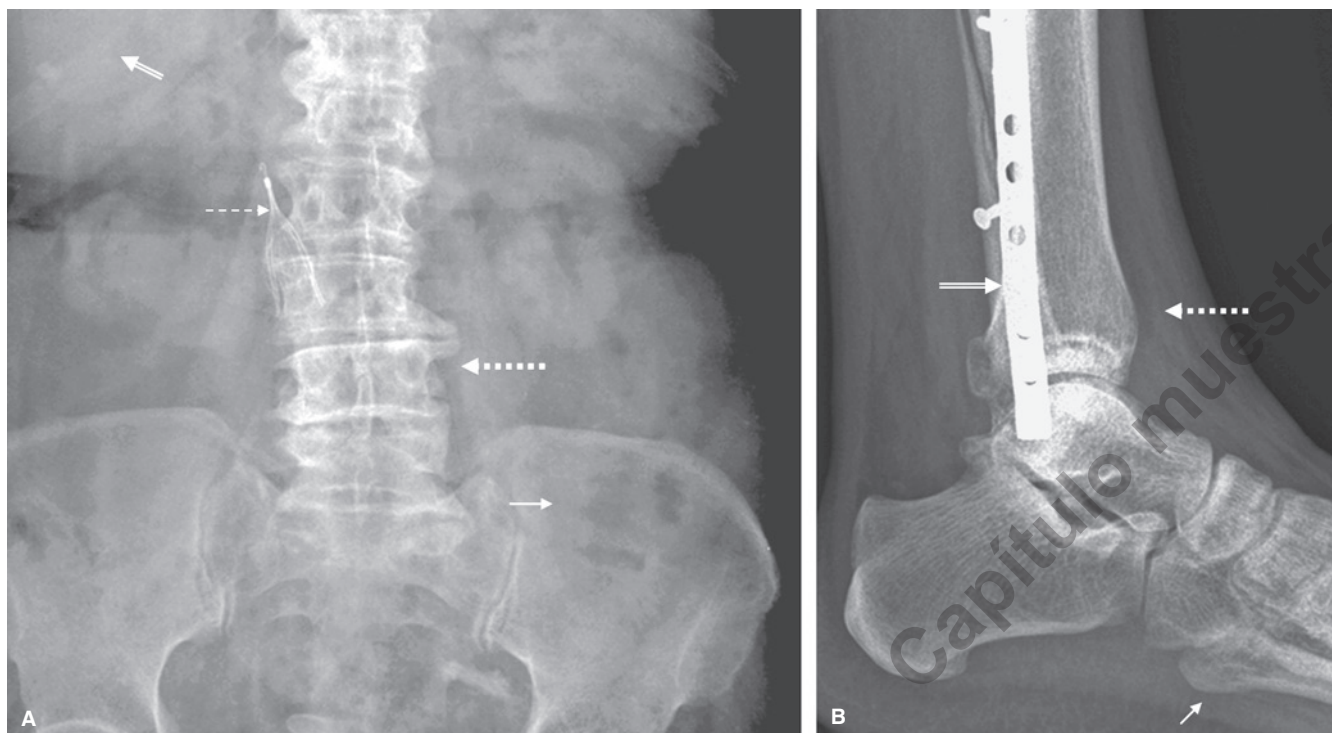


Figura 1-1 Radiografía simple. **A)** Radiografía simple de abdomen en proyección anteroposterior, donde se observan las densidades de aire (flecha) en el interior de un asa intestinal, densidad líquida en el parénquima hepático (flecha doble), densidad hueso en la columna vertebral (flecha punteada), y metal en el filtro de vena cava (flecha discontinua). **B)** Radiografía simple de tobillo en proyección lateral, donde se observan las densidades de grasa subcutánea (flecha), densidad hueso (flecha punteada) y metal en la placa de fijación (flecha doble).

Tomosíntesis digital del tórax

La tomosíntesis digital del tórax (TDT) utiliza un tubo convencional de radiografía, un detector de pantalla plana, un motor de tubo controlado por computadora y algoritmos especiales de reconstrucción para producir imágenes de sección (figura 1-2). Las ventajas sobre la radiografía convencional radica en incrementar la visualización del parénquima pulmonar y detectar anomalías como nódulos solitarios, calcificaciones, vasos, vía aérea y la pared costal; puede ser utilizada en conjunto con la radiografía de tórax para el seguimiento de nódulos, descartar o confirmar la sospecha de nódulos vistos en radiografía simple o evaluar individuos con alto riesgo para cáncer de pulmón, o metástasis pulmonares. Además, la TDT genera cortes coronales, pero está limitada por su subóptima resolución de profundidad y la susceptibilidad de movimiento; en consecuencia, errores potenciales de reconocimiento de las lesiones cercanas a la pleura, diafragma, vasos centrales o mediastino pueden ocurrir; sin embargo, la dosis de radiación y el costo son menores que la estándar (figura 1-3).

Otras investigaciones que se están realizando sobre la utilidad de la TDT incluyen: la evaluación de TB y enfermedades por micobacterias, fibrosis quística, enfermedades intersticiales y relacionadas con la exposición al asbesto.

Estudios contrastados

En la exploración radiológica convencional existen estructuras que proveen, por su propia densidad, un medio de contraste “na-

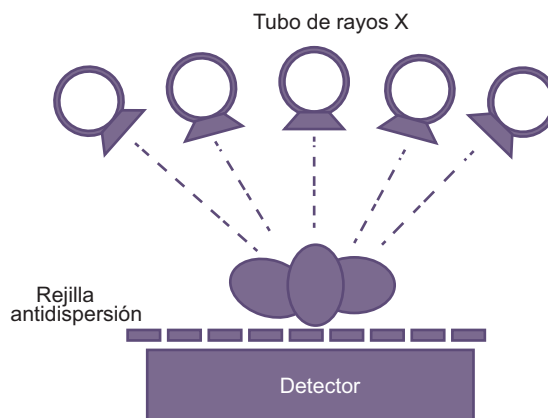


Figura 1-2 Esquema de una tomosíntesis digital. Arriba, el tubo de rayos X deslizando de forma paralela al paciente irradiado. El panel detector plano se encuentra debajo de la rejilla. La técnica permite que el tubo de rayos X se incline en varios ángulos para que pueda seguir una trayectoria definida y paralela al detector mientras se adquieren las imágenes.

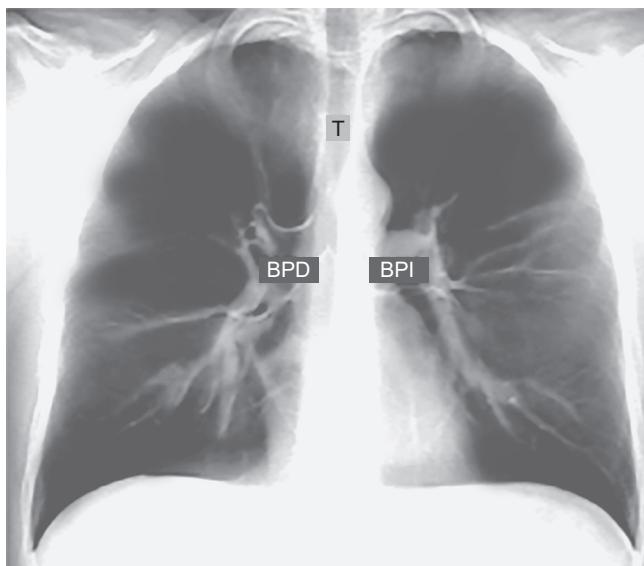


Figura 1-3 Tomosíntesis digital de tórax centrada en la vía aérea. T: tráquea; BPD: bronquio principal derecho, BPI: bronquio principal izquierdo.

tural”, como sería el gas contenido dentro de las asas intestinales o la grasa perirrenal que delimita las siluetas renales. De manera adicional, se dispone en la actualidad de varias sustancias que, al introducirse al organismo por diferentes vías, permiten identi-

car con mayor facilidad y precisión determinados órganos y estructuras; a estas sustancias se les denomina medios de contraste.

Los medios de contraste pueden ser positivos o negativos, dependiendo de su composición, número atómico y visualización durante la exploración radiológica. Así, los **medios de contraste positivos** son los que se observan radiopacos, como el bario y medios de contraste yodados; los **medios de contraste negativos** se observan radiolúcidos, siendo el principal de ellos el aire y el CO₂.

En ciertas exploraciones es posible combinar ambos tipos de contraste, como en la serie esofagogastroduodenal y el colon por enema de doble contraste que utilizan el bario y el aire para proporcionar una mejor valoración radiológica (figura 1-4).

Entre los estudios realizados con mayor frecuencia mediante el empleo de medio de contraste yodado administrado por vía intravenoso (IV) se encuentra la urografía excretora; en este estudio el yodo es excretado por los riñones y opacifica el sistema urinario (figura 1-5), entre sus indicaciones se hallan la hematuria microscópica y el cólico renal.

Otras modalidades de imagen utilizadas con frecuencia en la exploración de las vías urinarias son el cistograma miccional y el uretrograma retrógrado.

El cistograma se efectúa mediante la colocación de una sonda de tipo Foley o Nelaton a través del trayecto uretral con el fin de instilar medio de contraste hidrosoluble en la vejiga, hasta lograr su completa repleción (llenado); se puede entonces valorar su forma, compresiones extrínsecas o defectos de llenado. Se toman varias proyecciones, incluyendo una con el pa-

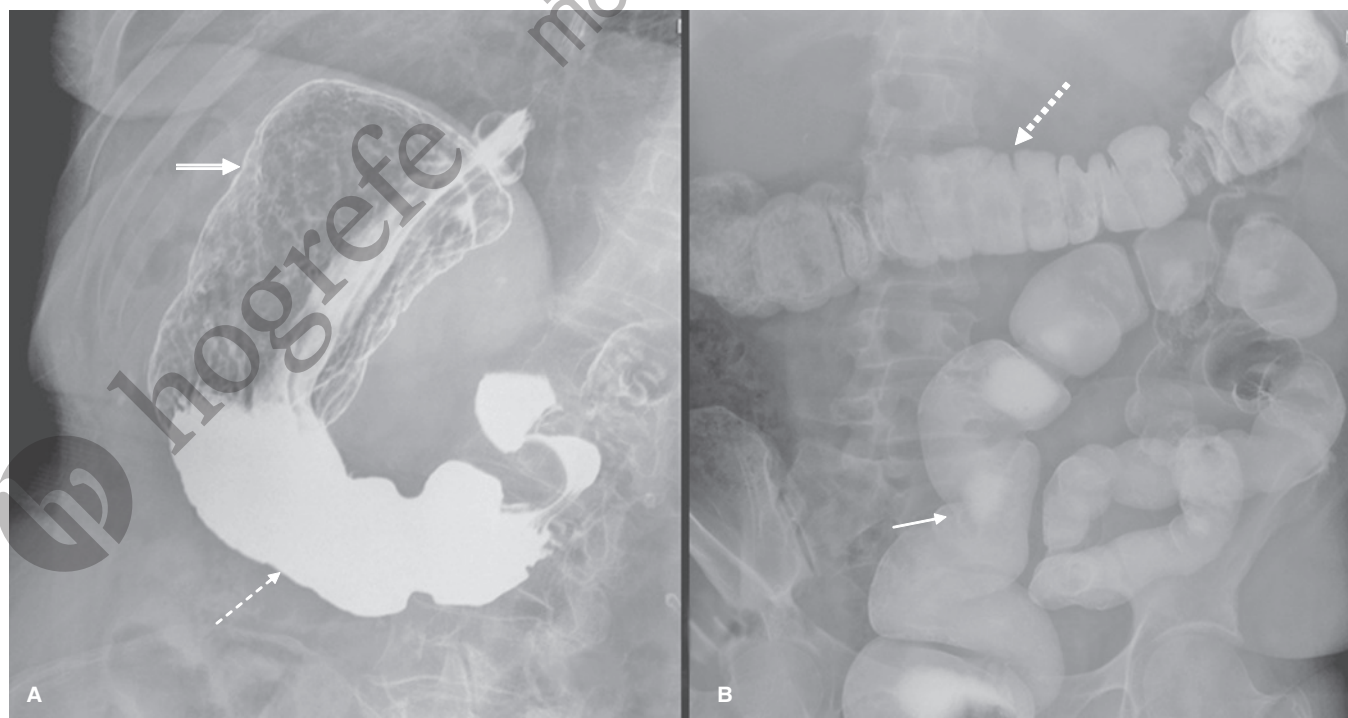


Figura 1-4 A) Serie esofagogastroduodenal. Radiografía simple en proyección posteroanterior a nivel del abdomen donde se observa el doble contraste utilizando solución de bario (flecha discontinua) y aire (flecha doble). B) Colon por enema. Radiografía simple de abdomen en proyección posteroanterior, donde se observa el contraste de la solución de bario en el colon transverso (flecha punteada), y rectosigmoides (flecha).

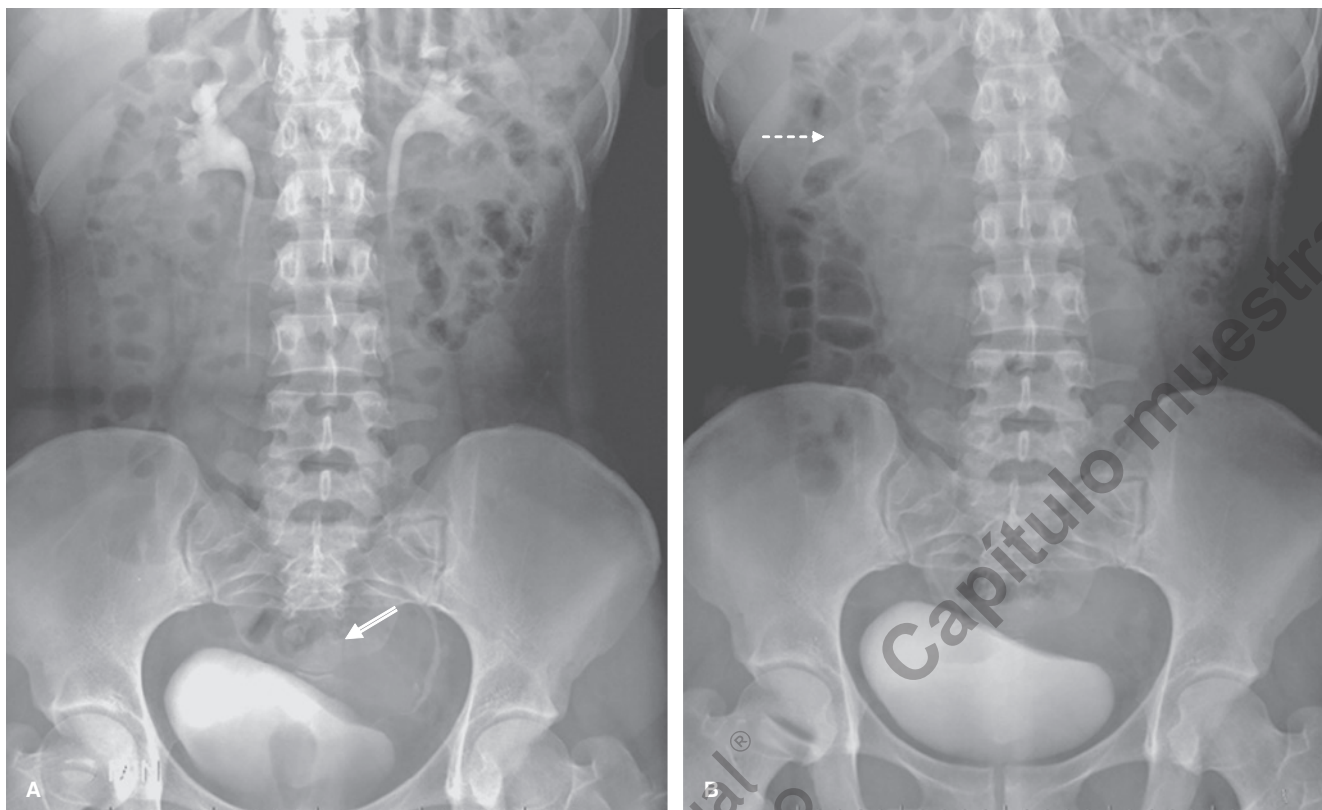


Figura 1-5 Urografía excretora. **A)** Radiografía simple a los 15 min de inyectar medio de contraste yodado por vía IV, se observa la eliminación renal del medio de contraste que llena ambas pelvis renales y la vejiga, con opacificación de segmentos de ambos uréteres sin evidencia de patología obstructiva. Se observa compresión extrínseca de la vejiga por el útero (**flecha doble**). **B)** Radiografía simple a los 45 min de inyectar medio de contraste yodado por vía IV, se observa escasa opacificación de medio de contraste en la pelvis renal derecha (**flecha discontinua**) sin evidencia de obstrucción en los uréteres.

ciente durante la micción, para la valoración del calibre de la uretra posterior e incluso una posmiccional para la cuantificación de orina residual (figura 1-6).

El uretrograma retrógrado es una modalidad de estudio que se realiza de manera usual sólo en pacientes masculinos y consiste en cateterizar la uretra, no más allá de la fosa navicular del segmento esponjoso, para introducir contraste hidrosoluble a presión hasta lograr opacificar el trayecto uretral en toda su extensión y verificar el paso de contraste a la vejiga (figura 1-7 y 1-8).

La piedra fundamental de la imagen de mama es la mamografía, la cual ha sufrido una gran evolución a través de los años. Este estudio comenzó en la década de 1930 con la toma de radiografías prequirúrgicas de la mama con un equipo de fluoroscopia que era el mismo que se utilizaba para tomar imágenes de otras partes del cuerpo y posteriormente se desarrollaron distintas técnicas al respecto, algunas de las más conocidas son la xeromamografía y la mamografía de película o analógica. Hasta alcanzar el gran avance con el que se cuenta en la actualidad, que es la mamografía digital de campo completo, la cual supone varias ventajas sobre su antecesora, como el poder almacenar las imágenes en formato electrónico y ma-

nipular varias de sus características como contraste, brillo y tamaño de la imagen.

ULTRASONIDO

El uso del ultrasonido (US) como método de diagnóstico por imagen se basa en el principio físico de la emisión de ondas sonoras de periodos alternantes de compresión y rarefacción dentro del medio por el que se transmiten; algunos de estos medios son de distinta densidad, lo que significa que las moléculas por las que se transmiten las ondas del sonido se encuentran agrupadas a distancias variables, ocasionando alteraciones en la velocidad de transmisión.

Así, por ejemplo, el sonido viaja en el aire a una velocidad de 330 m/s, en tanto que por los tejidos blandos del cuerpo el sonido viaja cerca de 1 540 m/s.

Entre mayor sea la densidad del tejido, mayor es la velocidad de transmisión y la frecuencia del sonido se mide en Hertz (Hz) o ciclos por segundo; de modo que, el rango de frecuencias audibles para el oído humano se extiende de 20 a 20 000 Hz, mientras que la voz humana se

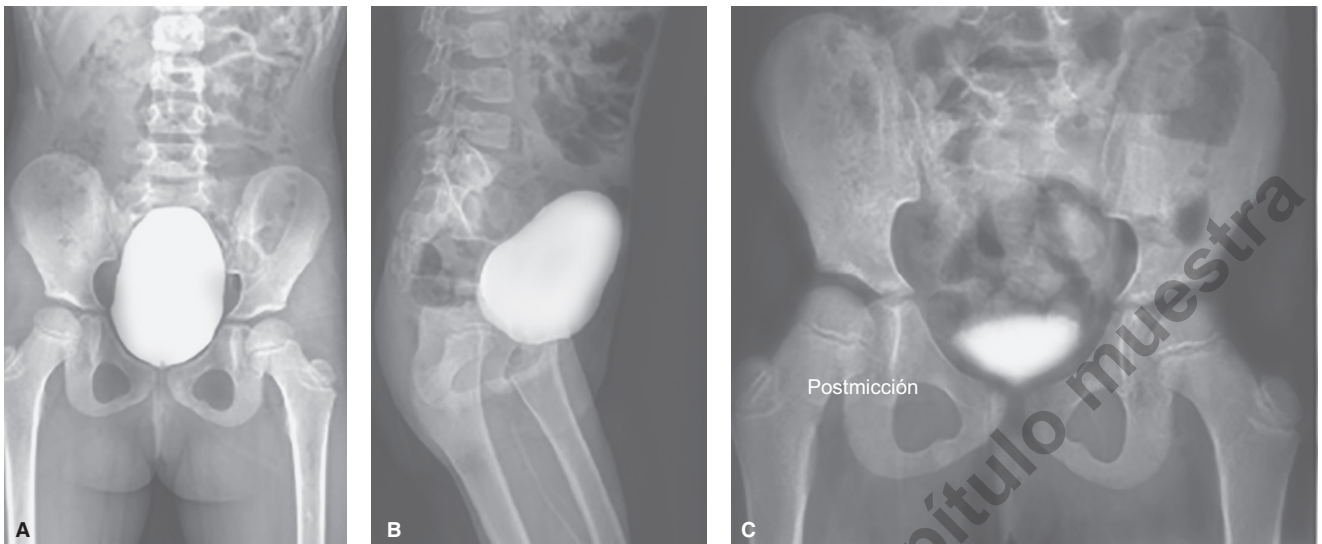


Figura 1-6 Cistograma. **A)** Radiografía en proyección anteroposterior donde se observa la vejiga llena de medio de contraste de características normales, sin evidencia de reflujo hacia los uréteres. **B)** Radiografía en proyección oblicua izquierda, donde se observa la vejiga llena de medio de contraste de características normales, sin evidencia de reflujo hacia los uréteres. **C)** Radiografía en proyección anteroposterior después de la micción del paciente, donde se observa orina residual opacificada con medio de contraste.

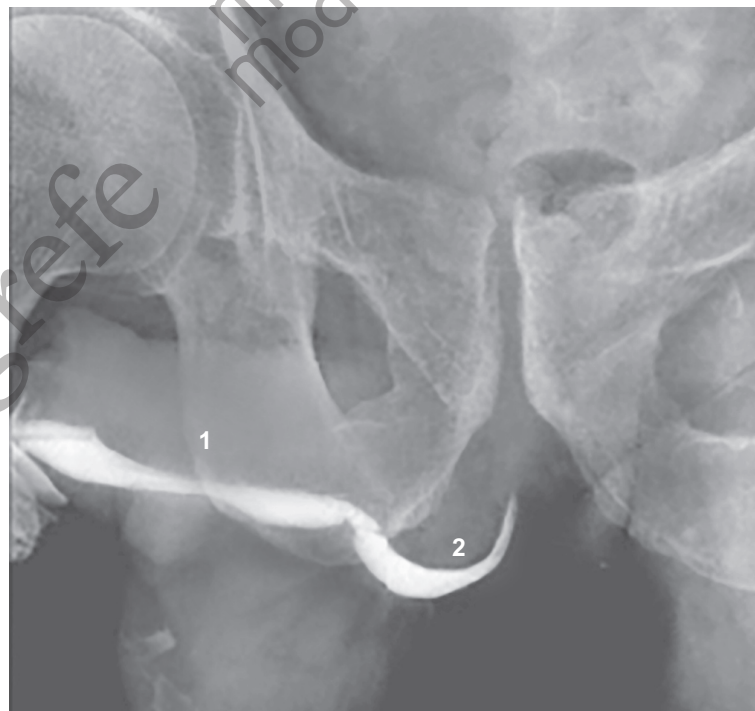

Figura 1-7 Uretrográfico retrógrado. Radiografía en proyección oblicua derecha donde se observa la uretra peneana (1) y la uretra membranosa (2).

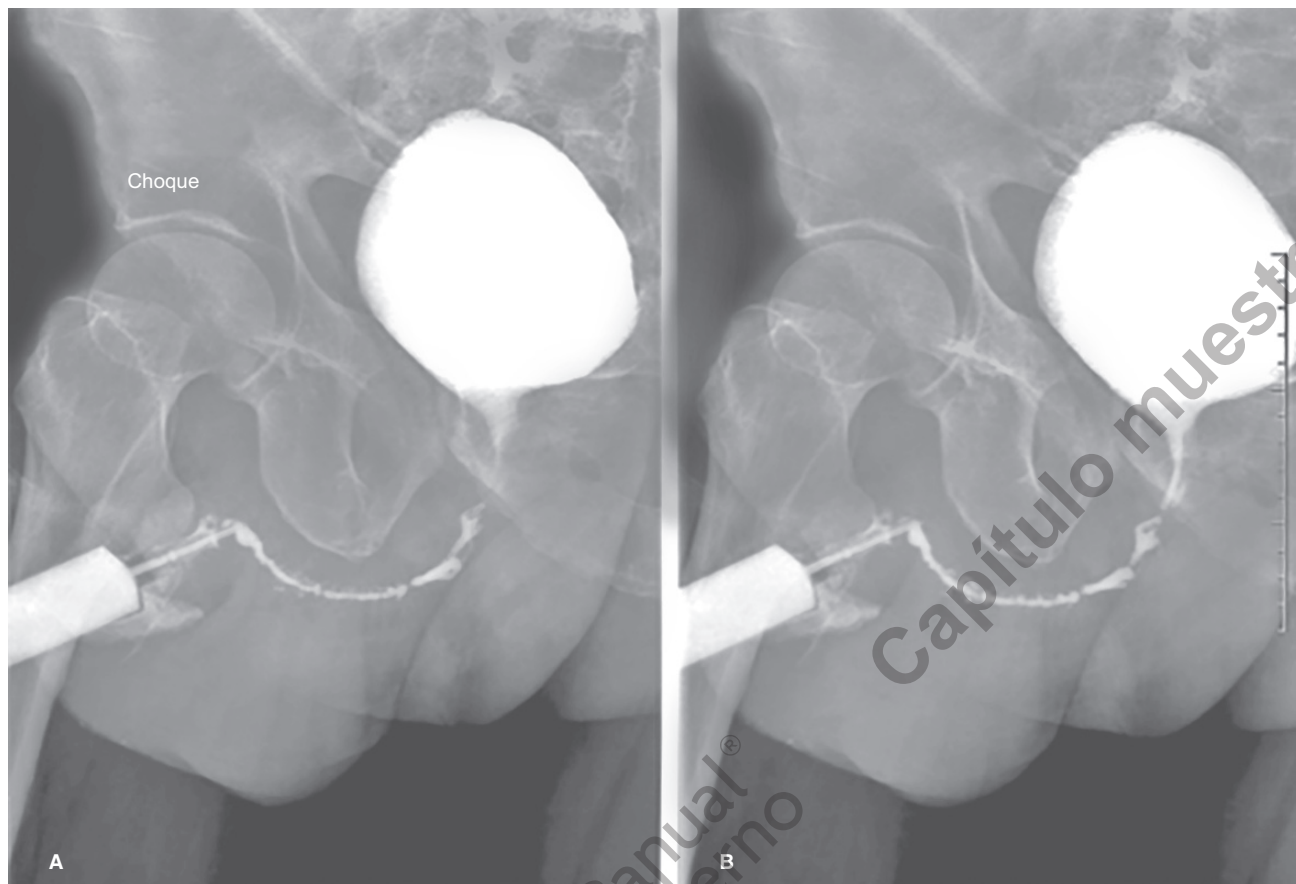


Figura 1-8 Cistouretrógrafa de choque. **A)** Primera radiografía en proyección oblicua derecha, donde se observa opacificación de la vejiga y de la uretra, ambas con características normales. **B)** Segunda radiografía en proyección oblicua derecha, tomada instantes después que la primera, donde se observa opacificación de la vejiga y de la uretra, ambas con características normales.

encuentra en la frecuencia de 400 Hz. Por otra parte, las frecuencias ultrasónicas de utilidad médica se miden en millones de Hertz (MHz) y se encuentran por arriba de 20 000 MHz. En este sentido, la pieza fundamental para la evaluación ultrasonográfica es el transductor que basa su funcionamiento en el efecto piezoeléctrico, en el cual el paso de una corriente eléctrica a través de ciertos cristales los hace vibrar, generando energía mecánica (ondas ultrasónicas).

El cristal piezoeléctrico produce una onda de sonido que atraviesa los tejidos a explorar, generando imágenes mediante dos fenómenos: atenuación y reflexión. La atenuación consiste en la pérdida de energía durante el paso de las ondas por los órganos; cuanto mayor sea la atenuación del haz de sonido menor será la intensidad de la señal recibida; en tanto que la reflexión de las ondas permite, según las diferencias en la impedancia acústica entre diversos tejidos, generar una imagen en tiempo real (figura 1-9).

Por otra parte, el hecho de lograr calcular la velocidad del flujo sanguíneo mediante el principio Doppler, ha permitido agregar útiles aplicaciones al examen ultrasonográfico con Doppler color y Doppler pulsado (figura 1-10).

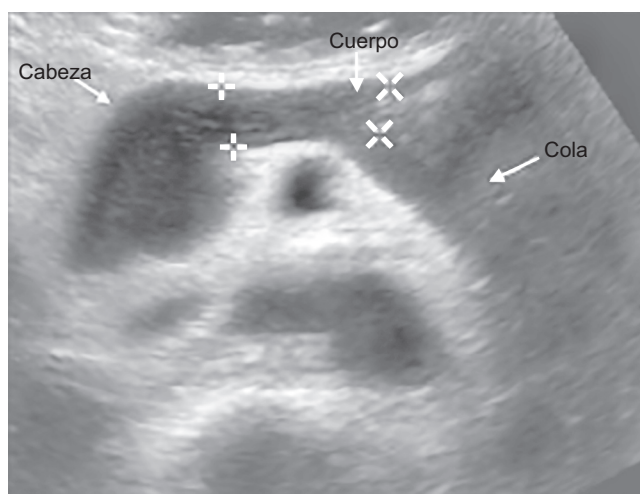

Figura 1-9 Ultrasonido axial con transductor convexo de abdomen a nivel del páncreas, donde se observa la cabeza, cuerpo y porción proximal de la cola.

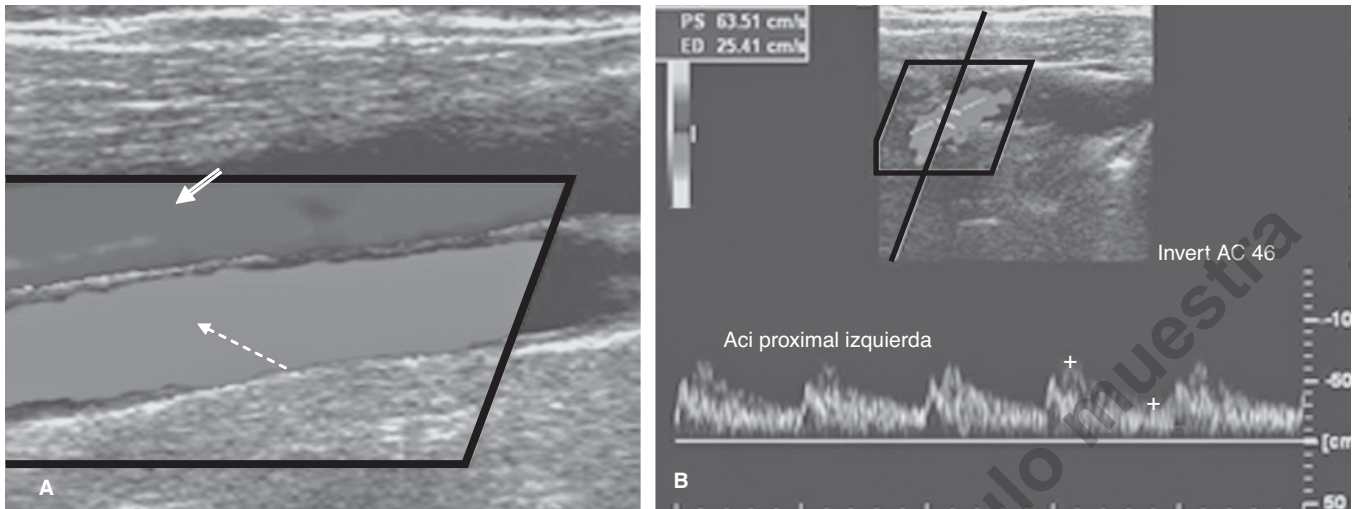


Figura 1-10 Ultrasonido Doppler. **A)** Ultrasonido Doppler color de la arteria carótida común derecha (**flecha discontinua**) donde se observa la vena yugular derecha (**flecha doble**). **B)** Ultrasonido Doppler dúplex, color y pulsado, de la arteria carótida interna proximal izquierda, donde se observan las velocidades de pico sistólico (PS) y la velocidad de flujo en diástole (ED).

Es importante considerar que las ondas de sonido se transmiten, bien por medios líquidos o por algunos sólidos, y las estructuras que contienen gas (como asas intestinales) y el hueso no pueden ser evaluados con este método.

Los avances en la tecnología del US lo han convertido en una opción más atractiva para el diagnóstico de neumonía en niños, así como para el diagnóstico de neumotórax. Asimismo, en esta modalidad de imagen se emplean los términos:

- **Hipoecoico:** con menor generación de señal que la estructura de referencia.
- **Isoecoico:** con igual generación de señal que la estructura de referencia.

- **Hiperecoico:** con mayor generación de señal que la estructura de referencia.

Para la descripción de las estructuras visualizadas (figura 1-11), las ventajas de este método de imagen radican en que es relativamente económico, no invasivo y se encuentra disponible en muchos centros de atención de salud; además, como no emplea radiación, puede ser usado de manera amplia en mujeres embarazadas y en niños. Algunas desventajas incluyen el hecho de ser operador-dependiente, además de que no puede considerarse como método de evaluación corporal total.

La resolución de las imágenes ultrasonográficas es inversamente proporcional a la profundidad de penetración de las on-

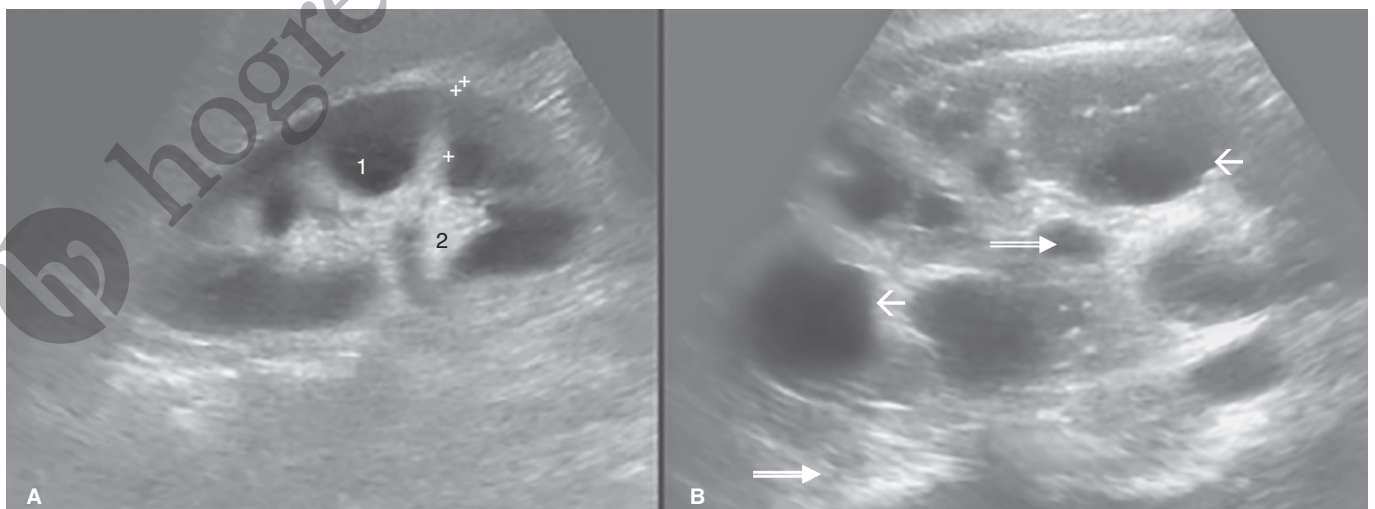


Figura 1-11 **A)** Ultrasonido renal, en el que es posible identificar la corteza renal de ecogenicidad uniforme (1), con evidencia del seno renal hiperecoico (2) por la presencia de grasa. **B)** Ultrasonido renal en el que se observan quistes corticales anecoicos (**flecha**) con reforzamiento posterior (**flechas dobles**).

das, esto es: cuanto más obeso sea el paciente, las imágenes adquiridas serán de menor calidad.

Ultrasonido 3D y 4D

El ultrasonido 3D se ha empleado en años recientes como parte complementaria de las exploraciones rutinarias sonográficas, en particular de tipo obstétrico. Éste es una modalidad de imagen en la cual se ha agregado un ordenador de mayor capacidad al equipo de US; de manera que se puede, tras varios "barridos", lograr la obtención de una imagen tridimensional del área explorada mediante la transformación de varios algoritmos numéricos en una matriz que proporciona una representación espacial de varios planos en una sola imagen.

Además, se ha intentado agregar color a estas reconstrucciones tridimensionales y con ello se han obtenido representaciones muy claras de los detalles anatómicos investigados; sin embargo, de acuerdo con múltiples estudios realizados en Canadá y Alemania, pese a la novedad de las imágenes obtenidas y a su indudable valor estético, las exploraciones con ultrasonido 3D no han demostrado agregar capacidad diagnóstica de las exploraciones sonográficas convencionales o con Doppler, aunque ayudan a los médicos no familiarizados con las imágenes sonográficas de dos dimensiones a entender mejor la anatomía de las estructuras estudiadas.

El ultrasonido 4D, por su parte, permite realizar la valoración ultrasonográfica en imágenes en tercera dimensión en una valoración en tiempo real.

En la actualidad el ultrasonido 3D se ha aplicado para obtener una imagen coronal del útero, siendo de utilidad para la evaluación de la forma uterina, así como anomalías de los conductos de Müller, valoración de DIU y para solucionar problemas diagnósticos como los miomas uterinos, principalmente submucosis, pólipos endometriales y adherencias intrauterinas.

TOMOGRAFÍA COMPUTARIZADA

La tomografía computarizada (TC) es una modalidad auxiliar de diagnóstico que genera imágenes anatómicas seccionales adquiridas mediante rayos X, los cuales son disparados hacia el paciente desde varios ángulos y son capturados con posterioridad por varios detectores localizados, también alrededor del paciente (tanto los tubos de rayos X como los detectores están contenidos dentro del *gantry* del tomógrafo). Estos detectores envían la información hacia una computadora que mediante algoritmos y técnicas matemáticas crea una imagen bidimensional seccional.

Las imágenes de TC están formadas por **voxels**, que representan una determinada área de la matriz numérica; a su vez los voxels están formados por **pixeles**, denominados **elementos de imagen**. Los tejidos mostrados en la imagen de TC pueden evaluarse en forma individual con base en su coeficiente de atenuación, el cual se calcula en unidades Hounsfield (en honor del inventor de la TC: sir Geoffrey Hounsfield). Estos valores cambian dependiendo de la calibración de los equipos y de la combinación de dos o más elementos (p. ej., agua y grasa) (cuadro 1-1).

Cuadro 1-1. Valores de atenuación normales de los diferentes tejidos

Elementos y tejidos	Valor de atenuación (Unidades Hounsfield [UH])	
Agua	0 a -10	UH
Grasa	-30 a -150	UH
Sangre (extraluminal)	+50 a +80	UH
Tejidos blandos	+20 a +80	UH
Aire	-1 500	UH
Hueso	+150 a + 400	UH
Metal	+ 2 000	UH

Los tomógrafos actuales están conformados básicamente por una mesa y por un *gantry* que contienen los tubos de rayos X y los detectores distribuidos en abanico; el tiempo de realización de cada corte es de 1 a 4 s. Los equipos espirales de TC tienen tiempos aún menores a 1 s y las imágenes, una vez procesadas por computadoras, son proyectadas en el monitor del equipo, modificadas por el operador para su presentación final y fotografiadas en CD o en placas radiográficas especiales para cámara de TC.

Las imágenes así obtenidas permiten una valoración óptima de distintas regiones anatómicas como el cráneo, tórax, abdomen y extremidades. Además, las exploraciones pueden completarse con administración de medio de contraste yodado por vía intravenosa que opacifica las estructuras vasculares y aumenta los valores de atenuación de los órganos (p. ej., hígado, bazo, páncreas, riñones, figura 1-12). Mientras que, en relación con los materiales de contraste yodados, se recomienda el uso de contrastes de baja osmolaridad. Cabe mencionar que todos los pacientes deben encontrarse bien hidratados en el momento de la administración. En pacientes de alto riesgo debe ser considerada premedicación profiláctica (p. ej., n-acetilcisteína).

El intestino puede opacificarse mediante administración de contraste por vía oral o transrectal y los estudios se realizan con el paciente en decúbito supino; de manera que las imágenes que se obtienen son axiales. Es posible adquirir proyecciones coronales de cráneo, como sería para el estudio de las órbitas, oídos y senos paranasales.

Existe, además, la posibilidad de realizar estudios de TC en alta resolución, donde se emplea un algoritmo especial para el tejido óseo y los cortes efectuados; para este tipo de estudios son de sólo 1 a 2 mm de espesor. Esta modalidad de imagen permite obtener un gran detalle de estructuras pequeñas como el oído medio o el lobulillo pulmonar secundario; de ahí que los estudios de alta resolución se apliquen en forma casi exclusiva a oído, pulmón y ocasionalmente a senos paranasales.

La tomografía computarizada helicoidal (TCH) ha revolucionado la forma de estudiar diversas estructuras; así pues, un detector que gira de forma constante asociado a la tabla que se desplaza proporciona rápida adquisición de información; mientras que en el tórax y abdomen puede ser obtenida durante una sola apnea.

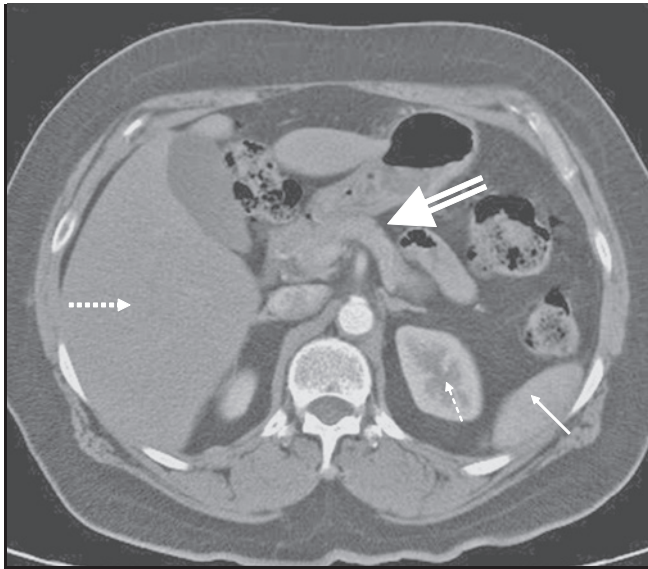


Figura 1-12 Tomografía axial computarizada con administración IV de medio de contraste en fase arterial del abdomen a nivel del hígado (flecha punteada), páncreas (flecha doble), riñón izquierdo (flecha discontinua), y bazo (flecha).

El estudio helicoidal permite la valoración de las estructuras sin perder los espacios entre un corte y otro, así como la información que podía no ser registrada de manera secundaria a la variación en la profundidad de la respiración entre un corte y otro como se realiza en la tomografía axial computarizada (TAC); el estudio de TCH permite, además, la reconstrucción tridimensional por medio de técnicas computarizadas de las diferentes estructuras del organismo y puede ser programada para suprimir áreas específicas.

En la etapificación de los tumores de los órganos abdominales la TC es una herramienta clave. En este punto es importante definir la extensión de la enfermedad, ya que cada tumor de la pelvis drena a los ganglios regionales, definiendo lo descrito como estadio N del sistema TNM, mientras que las metástasis fuera de los ganglios regionales se consideran como estadio M de la enfermedad.

Enterografía por TC. La enterografía por TC difiere de la abdominal de rutina en que se realizan con TCH, contraste intravenoso y grandes volúmenes de contraste oral neutral para permitir la evaluación de la pared y la luz del intestino delgado. El agua como contraste oral es el agente de contraste entérico más utilizado; sin embargo, otros agentes que distienden la pared intestinal con mayor extensión como la solución de metilcelulosa, solución de polietilenglicol y las suspensiones de bario de baja atenuación están siendo más frecuentemente empleadas.

Enteroclis por TC. En los últimos 10 años la enteroclis por TC ha evolucionado hasta establecerse como la modalidad de imagen para evaluar diversas anomalías del intestino delgado. La enteroclis por TC se realiza con la colocación de una sonda nasoyeyunal en la región de la flexura duodenoyeyunal mediante fluoroscopia; se instilan aproximadamente 1.6

a 2.5 L de agua a temperatura ambiente con una bomba eléctrica en un rango de 150 a 160 mL/min con una presión de 1 600 mm Hg o menos. Un minuto previo a el estudio el paciente recibe 10 mg de *tieronium metilsulfato* IV para la reducción de la peristalsis. Además, se administran 100 a 120 mL de contraste intravenoso y se inicia la adquisición de imágenes con un retraso de 50 s, y se realiza el estudio desde el domo del diafragma hasta la sínfisis del pubis en una sola apnea en dirección cefalocaudal. La enteroclis por TC tiene la ventaja de que detecta anomalías intraluminales, intramurales y extramurales en el intestino delgado.

La perfusión de los tejidos puede ser evaluada mediante TC; pues en la evaluación de las lesiones tumorales la perfusión permite determinar con confiabilidad la angiogénesis. En este sentido se determina la relación de la medida de la captación del material de contraste y la concentración media del contraste en sangre lleva a determinar cuatro parámetros funcionales mediante la técnica de perfusión: flujo sanguíneo, volumen sanguíneo vascular, tiempo promedio de tránsito vascular y el producto de la permeabilidad vascular por superficie del área. Los resultados de la perfusión proporcionan una medida confiable de perfusión tisular en varios tumores para la cuantificación de la angiogénesis.

Existe una excelente correlación entre la densidad de la microvasculatura determinada histológicamente y el flujo sanguíneo evaluado por perfusión, por lo que ha sido establecido que la perfusión es un marcador *in vivo* de la angiogénesis y puede ser utilizado para diagnóstico, estratificación de riesgo y monitoreo terapéutico (figura 1-13).

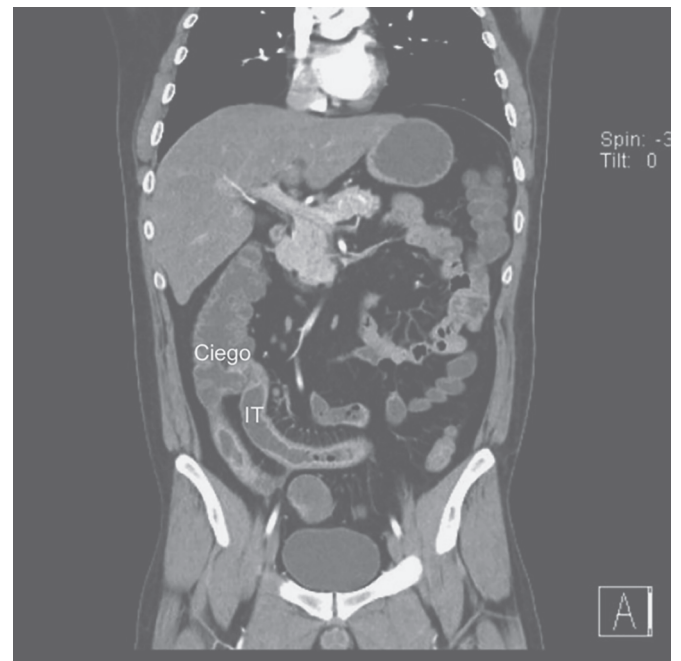


Figura 1-13 Enteroclis por TC. El estudio se realizó en paciente con diagnóstico de enfermedad de Crohn. El ileon terminal (IT) muestra engrosamiento franco de la pared disponiéndose en lo que se conoce como "signo de la cuerda".

TOMOGRAFÍA POR EMISIÓN DE POSITRONES

La tomografía por emisión de positrones (conocida como PET, por sus siglas en inglés) es una técnica fisiológica de imagen que utiliza sustratos metabólicos como aminoácidos y glucosa, marcados con radioisótopos que emiten positrones y permiten obtener diferentes intensidades de señal, dependiendo del metabolismo de cada estructura en los diferentes órganos. El estudio se basa en el incremento de la actividad metabólica de las células en procesos infecciosos, inflamatorios o neoplásicos, y utiliza diferentes tipos de marcadores; la más común es 2-[fluorin-18] fluoro-2-deoxiD-glucosa (FDG), que es un análogo de la glucosa con un perfil metabólico, el cual incluye la capta-

ción dependiente rangote. Por otro lado, los límites de actividad metabólica de las células de las cuales el metabolito no puede escapar.

Así pues, dado que la captación del metabolito refleja la actividad celular, la presencia de infección, inflamación o neoplasia incrementará la captación del mismo (figura 1-14).

La PET se ha convertido en la modalidad de imagen diagnóstica esencial en la evaluación de la extensión de una enfermedad previa al tratamiento y la respuesta a éste. En este contexto, la acumulación de FDG en el tejido neoplásico es una función de la expresión de un incremento en la actividad de proteínas transportadoras de glucosa y de la enzima hexoquinasa fosforilativa de la glucosa, lo que resulta del incremento del metabolismo anaeróbico de las células cancerosas.

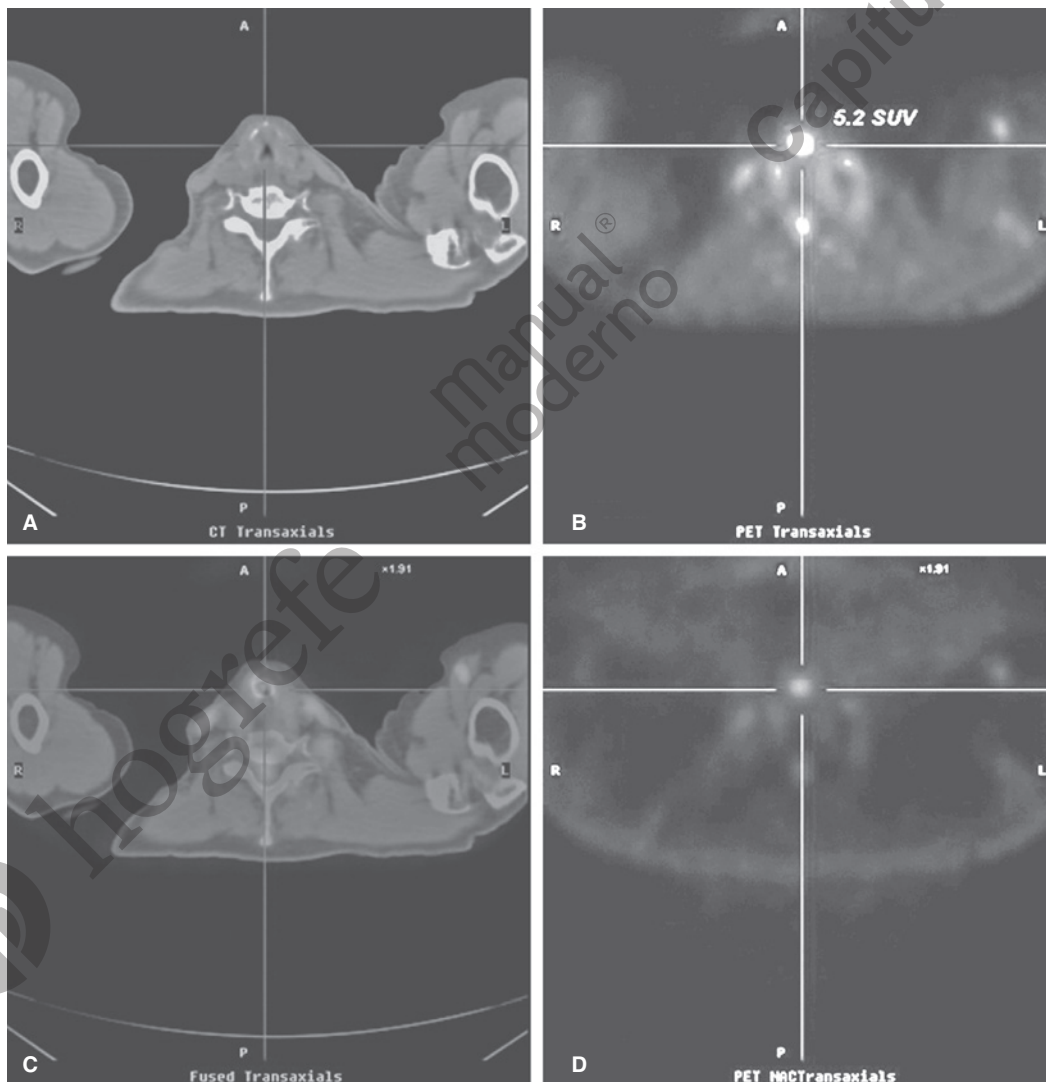


Figura 1-14 Tomografía por emisión de positrones (PET). **A)** Imagen TAC simple a nivel de la laringe que muestra engrosamiento irregular de su pared anterior. **B)** Imagen seccional de PET al mismo nivel que muestra una captación de radiofármaco a nivel del engrosamiento de la pared anterior de la laringe. **C)** Imagen seccional compuesta de TC y PET al mismo nivel que muestra la concordancia entre el engrosamiento irregular de la pared anterior de la laringe con la zona de captación de radiofármaco. **D)** Imagen seccional PET que sólo muestra la captación de radiofármaco en la ubicación antes señalada.

En condiciones normales existe captación fisiológica de FDG en cerebro, músculos, glándulas salivales, miocardio, tracto gastrointestinal, tracto urinario, grasa parda, tiroides y tejido gonadal.

PET-TC

La PET con FDG es una modalidad estrictamente funcional y pierde límites anatómicos para la orientación morfológica precisa; en tanto que la fusión de las imágenes de PET con TC es una modalidad de imagen nueva que muestra los hallazgos de dos concurrentes modalidades en un examen.

La TC evidencia en forma exquisita los detalles anatómicos, aunque no proporciona información funcional, mientras que la PET revela aspectos funcionales proporcionando mediciones metabólicas; de manera que, dado que en ciertas circunstancias existen captaciones fisiológicas de FDG, la correlación de ambos procedimientos ayuda a discernir entre procesos patológicos o funcionales.

IMAGEN POR RESONANCIA MAGNÉTICA

La imagen por resonancia magnética (IRM) es un método de imagen que basa su funcionamiento en los siguientes principios: un magneto superconductor genera un potente campo magnético en torno del paciente y del área específica a estudiar; enseguida se envía hacia el paciente un pulso de radiofrecuencia que hace “resonar” los átomos de hidrógeno de los diferentes tejidos mediante sus protones, generándose a su vez otra onda de radiofrecuencia que se recoge en antenas; la señal es procesada matemáticamente y, por último, presentada como imagen en el monitor del equipo, para después seleccionarse y grabarse en CD o imprimirse en acetato.

Los resonadores o equipos de resonancia magnética pueden recibir una categoría con base en su potencia de campo magnético, el cual se mide en Teslas (en honor del inventor y físico Nicolás Tesla), y los equipos con potencia de uso clínico varían entre los 0.3 y los 1.5 Teslas. Se consideran como equipos de campo intenso aquellos con potencia ≥ 1 Tesla; de campo intermedio a los de 0.35 a 3, y de campo bajo a los de 0.2; todos estos campos magnéticos son de gran fuerza si se considera que el campo magnético terrestre es de 0.05 Gauss, donde 1 Tesla equivale a 10 000 Gauss. Asimismo, existen distintas secuencias de pulso de radiofrecuencia para hacer “resonar” a los átomos de hidrógeno.

Las más comunes de éstas son la secuencia T1 y la secuencia T2. La importancia de las diferentes secuencias de pulso radica en el hecho de hacer a diferentes tejidos manifestar sus propiedades particulares con base en la respuesta de sus átomos de hidrógeno; por ejemplo:

Agua	Hipointensa en T1	Hiperintensa en T2
Grasa	Hiperintensa en T1	Hipointensa en T2 en relación a T1
Hueso	Ausencia de señal	Ausencia de señal

La transferencia de magnetización (TM) es una técnica de resonancia magnética que genera una forma de contraste diferente a las secuencias clásicas, y cuyo mecanismo básico se fundamenta en el intercambio de magnetización longitudinal entre los patrones de agua y los que forman parte de macromoléculas grandes y con poca movilidad como la mielina, lo que resulta en una disminución de la señal del agua libre. Esta técnica que permite obtener datos cuantitativos y altamente reproducibles ofrece un mapa indirecto de la concentración de mielina en el parénquima encefálico; además, esta técnica identifica, al igual que la espectroscopia de protón, la presencia de alteraciones en la sustancia blanca de apariencia normal que se atribuye a la existencia de lesiones desmielinizantes microscópicas.

La imagen es similar a la de la secuencia de T2; la medición de las proporciones o relaciones de la TM (relación entre la cuantificación de la intensidad de la señal sin TM y con la utilización de la técnica de TM) pueden ser utilizadas para detectar cambios en la categoría estructural del parénquima cerebral. En la cuantificación de la intensidad de la señal, la sustancia gris mide 39% y la sustancia blanca 42%; las lesiones que destruyen la estructura disminuyen esta relación (figura 1-15).

Las exploraciones también pueden complementarse mediante la administración de medio de contraste vía intravenosa. Este contraste está hecho con gadolinio, un metaloide del grupo de las tierras raras.

El uso de material de contraste iodado ha sido reportado como condicionante de nefropatías y, de acuerdo con la guía del comité de seguridad del material de contraste de la Sociedad Europea de Radiología Urogenital, la nefropatía inducida por material de contraste se define como un incremento en la creatinina sérica de 0.5 mg/dL o 25%, o más por arriba del valor basal, que se presenta dentro de los siguientes tres días posterior a la administración del contraste, sin otra causa alternativa.

Los reportes de los quelatos de gadolinio como material de contraste son favorables en términos de tolerancia y su efecto en la función renal en pacientes con función renal normal no reportándose casos de nefrotoxicidad; mientras que en pacientes con insuficiencia renal la farmacocinética de los quelatos de gadolinio se encuentra alterada en la eliminación que es marcadamente prolongada. Así, el deterioro de la función renal puede ocurrir en la mayoría de los casos cuando el contraste basado en gadolinio se usa en dosis > 0.2 mmol/kg para procedimientos angiográficos y se administra intraarterialmente.

En este sentido, la incidencia de nefrotoxicidad es reportada en 1 a 2% en la población general y de 11% en pacientes hospitalizados; sin embargo, la incidencia aumenta hasta 20 a 50% en pacientes con enfermedades de base como hipertensión, patología cardiovascular, diabetes o insuficiencia renal preexistente.

Otros factores de riesgo incluyen administración intraarterial del contraste, repetición del procedimiento dentro de las primeras 72 h, deshidratación, edad avanzada, utilización de drogas nefrotóxicas, mieloma múltiple y enfermedad hepática. Por otro lado, la incidencia de reacciones adversas en pacientes sanos es de 0.48% (urticaria, confusión, vahídos, disnea, palpitations), con un caso reportado de choque anafiláctico.

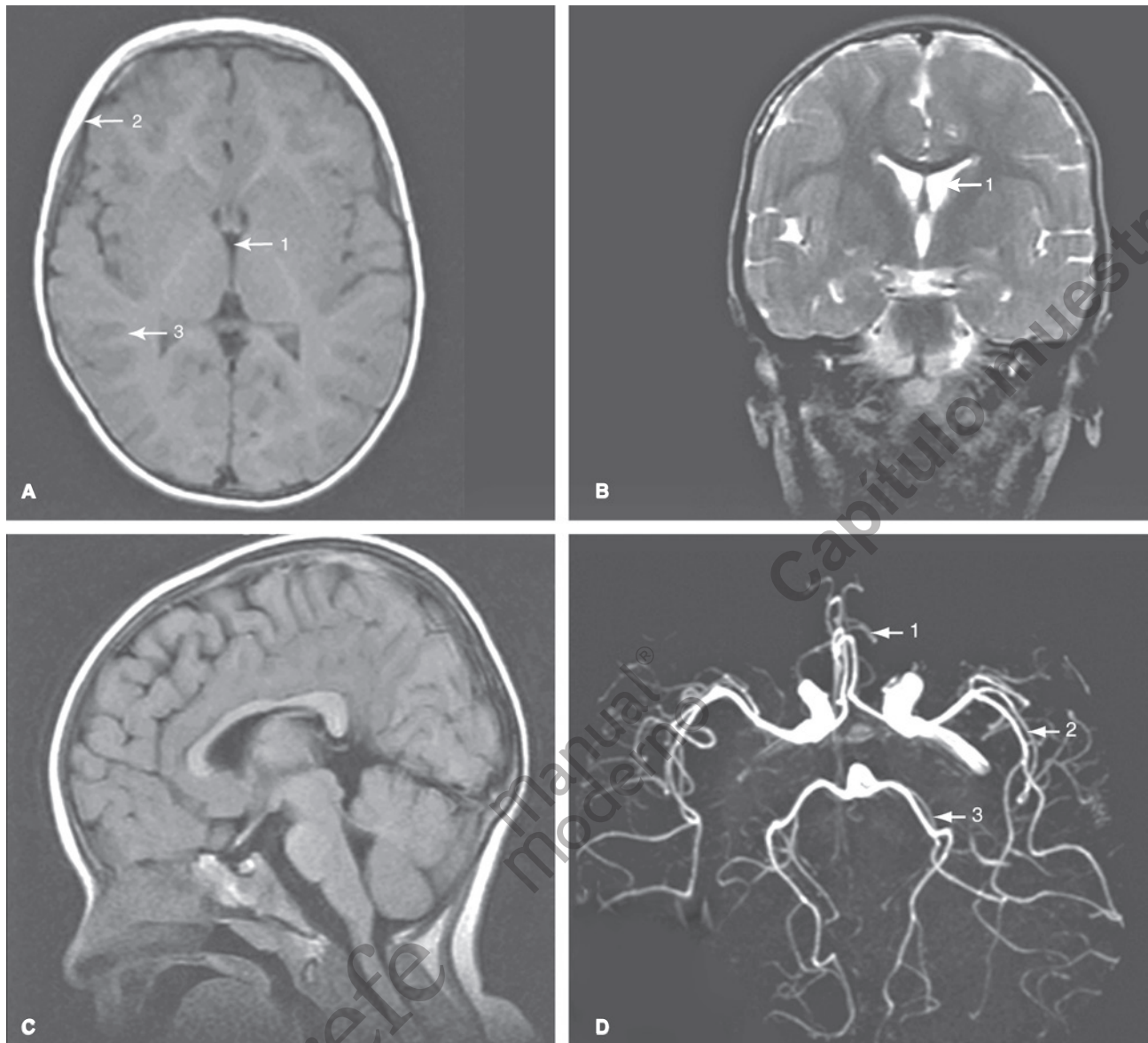


Figura 1-15 A) Corte axial de resonancia magnética en secuencia dependiente de T1 en la que se identifica el líquido a nivel del sistema ventricular hipointenso (1), la grasa del tejido celular subcutáneo hiperintensa (2), la sustancia gris hipointensa en relación con la sustancia blanca (3). B) Corte coronal en secuencia dependiente de T2, realizado por la capacidad multiplanar de la resonancia magnética. El líquido cefalorraquídeo es identificado hiperintenso (1). C) Corte sagital en el que es posible valorar las estructuras de la línea media, así como el tallo cerebral. D) Angiorresonancia de cerebro, arteria cerebral anterior (1), arteria cerebral media (2), arteria cerebral posterior (3).

La IRM no se asocia a ningún efecto biológico conocido, adicional al hecho de elevar levemente la temperatura de líquidos confinados (p. ej., líquido amniótico); sin embargo, existen algunos implantes metálicos que deben evitarse como los marcapasos, clips ferromagnéticos, algunos tipos de prótesis valvulares cardíacas y cuerpos extraños metálicos intraoculares. Existen en la actualidad prótesis y otros elementos de materiales no ferromagnéticos y seguros para los estudios con IRM.

Las grandes ventajas de la IRM se fundamentan en su capacidad de producir imágenes de calidad diagnóstica en múltiples planos: axial, coronal, sagital y de cualquier parte del cuerpo; así

como, por no emplear radiación en su funcionamiento. Hasta el momento, sus inconvenientes son el movimiento del propio paciente o de los órganos, lo cual genera artificios y alto costo como estudio de imagen. La IRM permite la valoración de la vasculatura tanto arterial como venosa con la técnica denominada angiorresonancia, además de permitir la adecuada interpretación de zonas de isquemia en etapas tempranas de su desarrollo con las técnicas de difusión y perfusión. Otra ventaja es la capacidad de realizar una espectroscopia, por medio de la cual es posible valorar variaciones de diversos metabolitos en un volumen de tejido determinado en los tejidos corporales.

IMAGEN POR RESONANCIA DE CUERPO COMPLETO

La imagen por resonancia magnética del cuerpo entero con la técnica rápida spin-echo STIR (por sus siglas en inglés, *Short Inversion Time Inversion-Recovery*) es una técnica que permite la imagen del cuerpo entero en un corto tiempo.

La técnica de STIR es altamente sensible para la detección de lesiones patológicas; sin embargo, no es específica para malignidad, por lo que el método no puede ser utilizado para diferenciar condiciones malignas de benignas. En este contexto, la resonancia magnética de cuerpo completo se basa en imagen de tiempo real en echo-gradiente y una tabla desplazable que elimina el tiempo que consume reposicionar a los pacientes y el uso de antenas de superficie; de manera que las últimas generaciones de resonancias tienen un campo de fuerza de más de 1.5 T.

Mediante la utilización de técnicas rápidas como SE STIR (técnica en la que es suprimida la señal de la grasa) el cuerpo entero en los pacientes pediátricos puede ser evaluado en un corto tiempo y sin el uso de radiación; sin embargo, su valor en relación con los estudios de medicina nuclear como la gammagrafía ósea, gammagrafía con MIBG, gammagrafía con ^{67}Ga y PET con FDG glucosa necesita ser evaluada en el futuro.

Ahora bien, dado que la técnica fast SE STIR ha demostrado ser más sensible que la gammagrafía ósea para la detección de lesiones metastásicas a la cortical y médula ósea puede ser utilizada para la evaluación de involucro musculoesquelético en neoplasias como neuroblastoma, rhabdomyosarcoma, sarcoma de Ewing y otros tumores que metastatizan al hueso. En la población pediátrica, en el caso del linfoma que involucra la médula ósea y puede no ser detectado en la biopsia a ciegas.

La utilización de la técnica rápida SE STIR es de utilidad como herramienta complementaria de imagen para detectar involucro de la médula ósea y, dado que con esta técnica se detecta involucro de órganos parenquimatosos, ganglios linfáticos, así como de tejidos blandos esta técnica, puede ser de utilidad para el estadiaje del cuerpo entero. Asimismo, debido a que las enfermedades inflamatorias y traumáticas del hueso muestran alta señal de intensidad en las imágenes STIR, la técnica rápida de SE STIR tiene la potencia de evaluar enfermedades multifocales no malignas del esqueleto como osteomielitis multifocales, abuso infantil e involucro óseo de histiocitosis de células de Langerhans.

DIFUSIÓN POR RESONANCIA MAGNÉTICA

La técnica para difusión explota el movimiento al azar de las moléculas de agua; en un ambiente no restringido, el movimiento de las moléculas de agua es completamente al azar, movimiento conocido como Browniano o libre difusión.

En los tejidos biológicos, el movimiento de agua no es por completo al azar, sino que también es impedido por la interacción en los compartimientos tisulares, membranas celulares y organelos intracelulares. Para fines de simplificación, los movimientos de agua en los tejidos pueden ser categorizados como

intravascular, intracelular y extracelular. La determinación de la impedancia de la difusión de las moléculas de agua es determinada por la extensión de la celularidad tisular e integridad de la membrana celular.

Los tipos de tejido que han sido reportados asociados con restricción de la difusión incluyen tumores, edema citotóxico, abscesos y fibrosis. En los tejidos que son altamente celulares (como en las lesiones tumorales) la tortuosidad del espacio extracelular y la alta densidad de las membranas celulares hidrofóbicas, restringen la aparente difusión de los protones del agua; en este medio ambiente la difusión se dice que está relativamente “restringida”. En contraste con los tejidos quísticos o necróticos, la aparente difusión de los protones de agua es relativamente “libre”; de esta manera la difusión por resonancia magnética es una técnica de imagen única en su habilidad de proporcionar información que refleje la celularidad e integridad de las membranas celulares. En este sentido, la presencia de difusibilidad de agua se observa como una pérdida de la señal en imágenes de difusión y la restricción de la misma se observa con una señal alta; sin embargo, la intensidad de la señal observada en la difusión es dependiente de ambos: 1) la difusibilidad de los protones de agua, y 2) la relajación del tejido en T2, lo que es un posible factor de confusión. Esto significa que la lesión puede observarse con difusión restringida por el largo tiempo de relajación en T2, más que por la limitada movilidad de los protones de agua (brillo a través de T2); este fenómeno puede ser observado en la vesícula biliar, quistes y hemangiomas.

En el mapa del coeficiente de difusión (ADC) estas zonas presentan alta difusibilidad y altos valores de ADC; de manera que el valor del ADC del hígado puede ser calculado por asesoría visual o ser cuantificado mediante el dibujo de las regiones de interés en los mapas y registrar la media del ADC en el tejido interesado. El ADC por lo general se expresa ($\times 10^{-3}$) milímetros cuadrados por segundo (figura 1-16).

RESONANCIA MAGNÉTICA CON TÉCNICA DE PERFUSIÓN

Este estudio se basa en que el paso de un material de contraste paramagnético (gadolinio), a través del lecho capilar, produce susceptibilidad magnética en los protones contiguos a los espacios extravasculares; dicho efecto de susceptibilidad magnética es detectado por la RM en secuencias de T2, las cuales presentan señal disminuida en los tejidos donde está el contraste y una señal más intensa en los tejidos que manifiestan perfusión disminuida.

RESONANCIA MAGNÉTICA CON TÉCNICA DE TENSOR DE DIFUSIÓN

Dentro de la sustancia blanca, las moléculas de agua se difunden con mayor libertad en dirección a lo largo de los axones que a través de ellos; esta dependencia direccional de la difusión se denomina anisotropía.

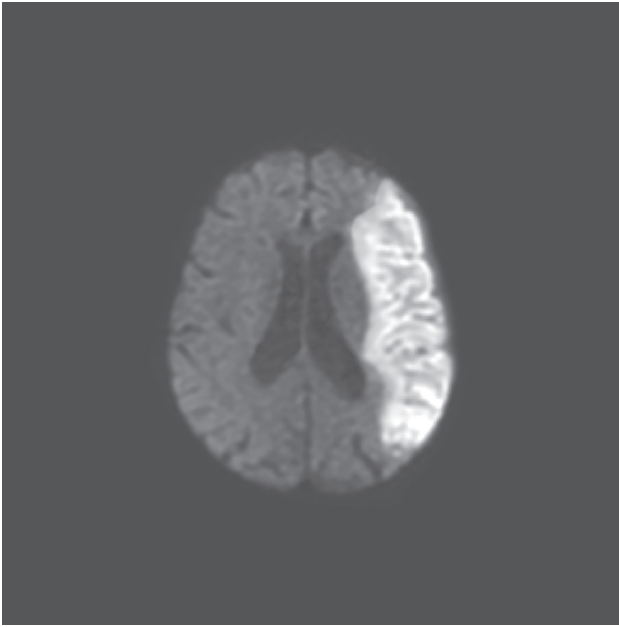


Figura 1-16 Imagen por resonancia magnética con técnica de difusión. Se observa zona de incremento en la intensidad en la topografía del territorio vascular de la arteria cerebral media izquierda detectando edema citotóxico en paciente con EVC isquémico en etapa aguda.

La técnica de tensor de difusión utiliza la anisotropía de la difusión para estimar la organización de la sustancia blanca cerebral. En tanto que la tractografía es una técnica de reconstrucción 3D para acceder a los tractos neurales coleccionados por el tensor de difusión. En este contexto, las fibras de color rojo corresponden a las que cruzan de izquierda a derecha, las verdes atraviesan en sentido anteroposterior y las azules son fibras que recorren en sentido superoinferior.

ESPECTROSCOPIA POR RESONANCIA MAGNÉTICA

La espectroscopía permite que los tejidos sean interrogados sobre la presencia y concentración de varios metabolitos; de manera que los picos que se representan en la gráfica corresponden a lactato, lípidos, alanina, N-acetilaspártato (NAA), ácido gabaaminobutírico (GABA), 2-hidroxi-glutarato, citrato, colina, mioinositol y agua.

El NAA es la forma acetilada de aminoácido aspártato que se encuentra en altas concentraciones en las neuronas y es un arcador de viabilidad. Por esta razón se encontrará disminuido en procesos que destruyen neuronas como tumores de alto grado, redionecrosis, así como tumores no-neuronales como las metástasis, linfoma primario de sistema nervioso central o meningiomas (figura 1-17).

En general, la técnica no proporciona grandes diferencias en relación con el resto de las secuencias de resonancia magnética;

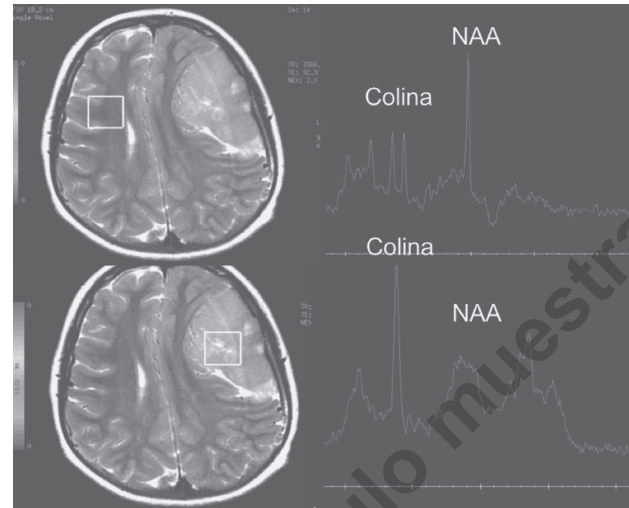


Figura 1-17 La espectroscopía se realiza la determinación de los niveles de los diferentes metabolitos en la zona de parénquima cerebral normal y patológica. Se observa en la zona anormal que corresponde con un meningioma, el aumento de los niveles de colina y la disminución de N-acetilaspártato (NAA).

sin embargo, puede incrementar la habilidad de predecir un grado histológico de los gliomas, cuando el grado aumenta los niveles de lípidos y lactato, y disminuyen los de N-acetilaspártato.

ENTEROGRAFÍA POR RESONANCIA MAGNÉTICA

En la enterografía por resonancia magnética el paciente, de la misma forma que en el estudio de TC, recibe vía oral un agente bifásico, siendo los mejores manitol (2.5%) con gomas de semilla de azúcar y polietilenglicol, que son catárticos y, por lo tanto, no se absorben a través de la mucosa intestinal y maximizan la distensión de la luz (es importante resaltar que estos agentes condicionan diarrea 1 h posterior a la ingestión).

Éstos se administran 45 min previo al estudio, y los agentes producen hiperintensidad en T2 y no afectan la diferenciación con la pared que es hipointensa en T2, además de que no interfieren en T1 en la identificación de captación del material de contraste en la pared. Asimismo, se administran 20 mg de escopolamina-Nbutilbromida para reducir artefactos de movimiento.

Pprevio al estudio se administra IV 15 mL de gadopentetato dimeglumina y se realizan fases arterial y venosa. El tiempo de duración del estudio es de 30 min y la acuciodad diagnóstica es igual a la del tránsito intestinal; sin embargo, la resonancia es capaz de mostrar complicaciones extraentéricas que no son evaluadas en el tránsito intestinal. La desventaja de este procedimiento en relación con la enterografía por TC es el movimiento intestinal; no obstante, se recomienda su uso, ya que carece de radiación ionizante y se reporta una acuciodad diagnóstica similar para ambas técnicas de imagen.

La enterografía por resonancia está indicada en el seguimiento de los pacientes con enfermedad inflamatoria del intestino delgado ya establecida. Las indicaciones del procedimiento incluyen enfermedad inflamatoria agudizada, sospecha de enfermedad estenosante, complicaciones extraluminales, falla del tratamiento y planteamiento quirúrgico, para excluir la presencia de enfermedad de Crohn en pacientes jóvenes con síntomas que sugieren la enfermedad.

La enterografía por resonancia magnética también es considerada de utilidad en la evaluación de adherencias postoperatorias, enfermedad celiaca, escleroderma y neoplasias malignas del intestino delgado. En este contexto, la enteroclisia por resonancia magnética es una técnica nueva que incluye la adquisición directa en el plano coronal del abdomen, así como una alta resolución de los tejidos blandos en ausencia de radiación ionizante. Otra ventaja es que permite la evaluación del involucro extraintestinal y permite la evaluación de características malignas de las lesiones, la infiltración a la grasa mesentérica y la presencia de ganglios linfáticos mesentéricos aumentados de tamaño.

El procedimiento se realiza con ayuno durante la noche, se coloca una sonda nasoyeyunal distal a la unión duosenoyeyunal mediante guía fluoroscópica y durante el estudio de resonancia magnética se infunde un mínimo de 2 000 mL de metilcelulosas a 0.5% en agua en a una velocidad de 80 a 100 mL/min con una bomba de infusión. También se realizan múltiples cortes axiales y coronales con secuencias rápidas con el paciente en posición prona, y se concluye cuando se observa adecuada distensión del íleon terminal y ciego. No se utiliza contraste intravenoso y el estudio se realiza en aproximadamente 30 min (figura 1-18).

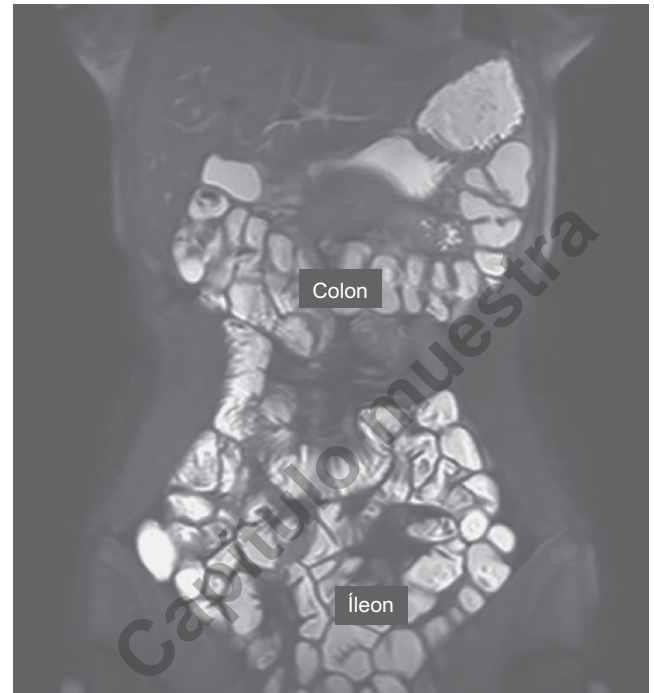


Figura 1-18 Enteroclisia por resonancia magnética. El estudio es normal observándose pocas válvulas en íleon así como las haustras del colon. Cortesía del Dr Dalia Ibrahim, Radiopaedia.org, rID: 30146.

ANGIOGRAFÍA

Ésta es una modalidad diagnóstica invasiva, pues para lograrla es necesario acceder a las vías arteriales o venosas mediante punciones y cateterizaciones, a través de las cuales se inyecta material de contraste yodado hidrosoluble. La vía de abordaje preferida es la punción en la arteria femoral común derecha, mediante la técnica de Seldinger.

Después de la cateterización de la arteria deseada, se administra un bolo de heparina para prevención de trombosis en la arteria cateterizada y enseguida se administra el material de contraste; en la actualidad se prefiere el no iónico por su mejor tolerancia y menor índice de complicaciones. En general, se prefiere la obtención de imágenes de angiografía mediante la técnica de sustracción digital (ASD) al restar una radiografía inicial sin contraste a las imágenes conseguidas al inyectar, por lo que sólo es el medio de contraste el que se visualiza (figura 1-19). Cuando se termina el procedimiento, se extrae el catéter y se practica compresión por 15 min para realizar hemostasia; las complicaciones dependerán del calibre del catéter utilizado, de la edad y estado del paciente, así como de su *habitus* corporal. Entre las complicaciones de la punción arterial se incluyen:

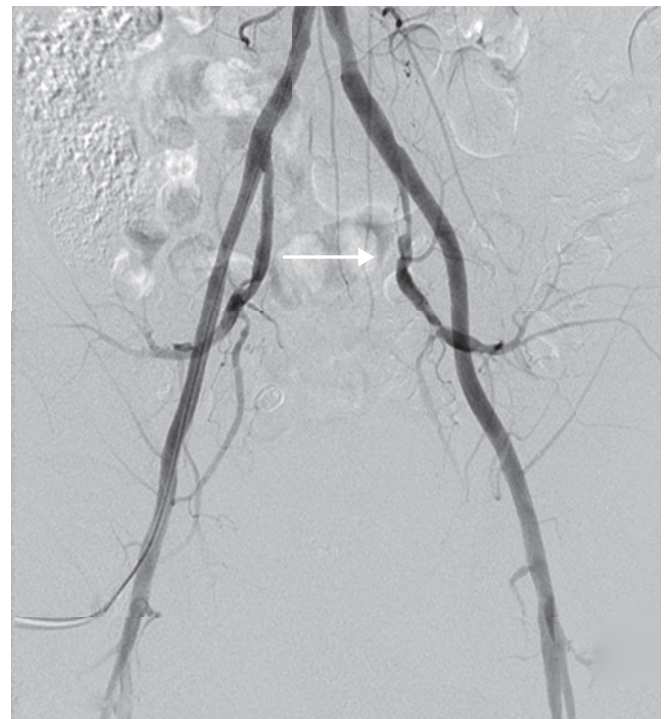

Figura 1-19 Angiografía mediante sustracción digital por vía femoral derecha de ambas arterias ilíacas, donde se observa una estenosis suboclusiva en la arteria iliaca interna izquierda (flecha).

1. Hemorragias.
2. Hematomas locales.
3. Seudoaneurismas (figura 1-20).
4. Disecciones arteriales.
5. Embolizaciones distales.

GAMMAGRAFÍA

Las bases de la medicina nuclear se establecieron en las primeras décadas del siglo XX cuando el químico Rutherford descubrió la emisión de radiactividad por ciertos elementos mediante el empleo de pantallas de sulfuro de zinc, observando pequeños *flashes* de luz a los que llamó escintilaciones (término a veces traducido como centelleos). Más adelante, varios investigadores en busca de aplicaciones médicas a estos fenómenos llegaron a demostrar que la administración de varios isótopos al cuerpo humano podía ser identificada por las escintilaciones o centelleos que generaban, una vez que los isótopos pudieron ser unidos a varios compuestos asimilables por distintos órganos y sistemas del cuerpo, nacieron los verdaderos radiotrazadores o radiofármacos. Así pues, las escintilaciones del radiofármaco son captadas por una cámara gamma, motivo por el cual a esta modalidad de imagen también se le conoce como gammagrafía. En este sentido, los radiofármacos pueden considerarse dentro de dos categorías: diagnósticos y terapéuticos.

El radiofármaco de diagnóstico ideal es aquel que emite sólo rayos gamma, con un rango de 100 a 250 keV, con una vida media que exceda 1 o 2 veces al tiempo que tome la realización del estudio, además de que manifieste una fuerte predilección por órganos blanco específicos, esto es que se concentre sólo en el órgano

o tejidos de interés. El radiotrazador empleado con mayor frecuencia por sus excelentes características es el tecnecio-99 (99Tc) que posee una vida media de 6 h, genera emisión de fotones con una energía de 140 keV, no es caro, es seguro y fácil de producir.

Los radiotrazadores se concentran en los órganos por varios mecanismos; el ejemplo más importante de este fenómeno es el llamado “bloqueo capilar” empleado en estudios de perfusión pulmonar, en el que pequeñas partículas marcadas con 99Tc macroagregadas a albúmina humana se inyectan al sistema venoso y se depositan en el lecho venoso capilar pulmonar. Esto genera una imagen de perfusión de cada pulmón, con mayor acumulación de radiotrazador en las áreas de mayor perfusión y sin acumulación en las áreas faltas de perfusión (como sucede en los embolismos pulmonares). Otros procedimientos diagnósticos con empleo de radiotrazadores incluyen:

1. Gammagrafía ósea (por lo general en busca de metástasis) (figura 1-21).
2. Gammagrafía tiroidea (como caracterización de nódulos tiroideos).
3. Gammagrafía para localización de esplenosis (implantes de tejido esplénico intrepitoneales).

RADIOLOGÍA INTERVENCIONISTA

La radiología intervencionista es una subespecialidad que abarca el diagnóstico y tratamiento de determinadas enfermedades mediante intervenciones mínimamente invasivas, las cuales se realizan en la mayoría de los casos por vía percutánea (a través de la piel); para ello el radiólogo intervencionista uti-

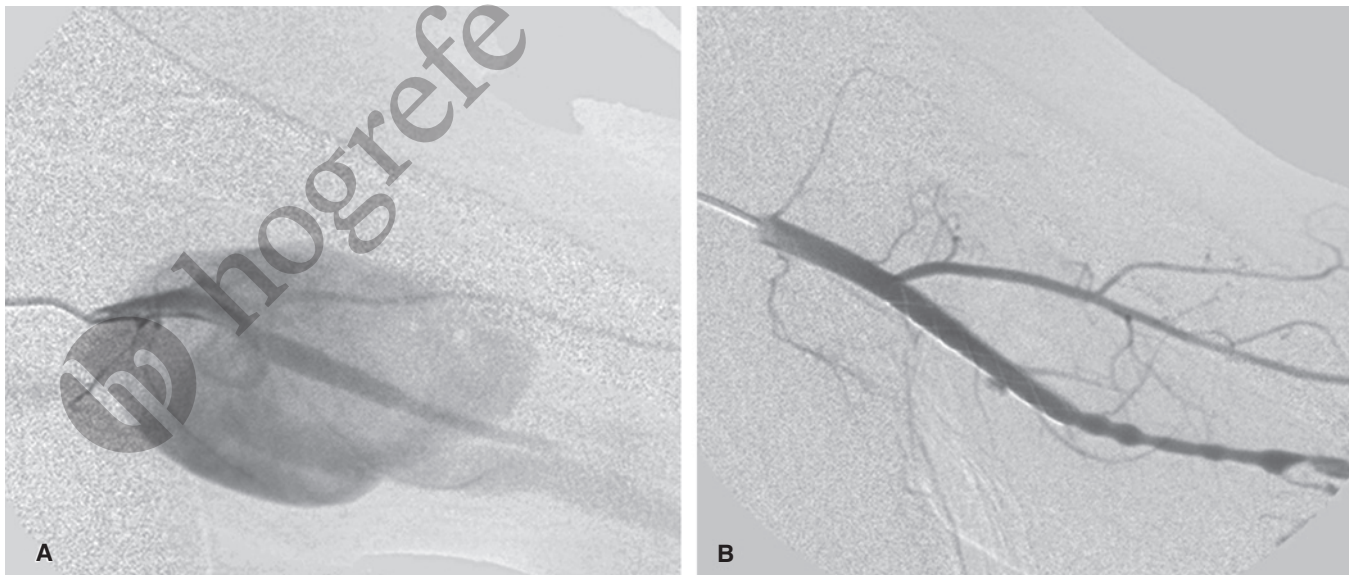


Figura 1-20 Seudoaneurisma. **A)** Angiografía mediante sustracción digital selectiva, de la arteria braquial izquierda, donde se observa extravasación del medio de contraste a través de una solución de continuidad de la arteria, que llena el seudoaneurisma, complicación de una punción arterial para realizar una angiografía. **B)** Angiografía mediante sustracción digital selectiva de la misma arteria braquial, después de implantar una endoprótesis (*stent*) vascular cubierta que cierra la solución de continuidad y no permite que se llene con contraste el seudoaneurisma.

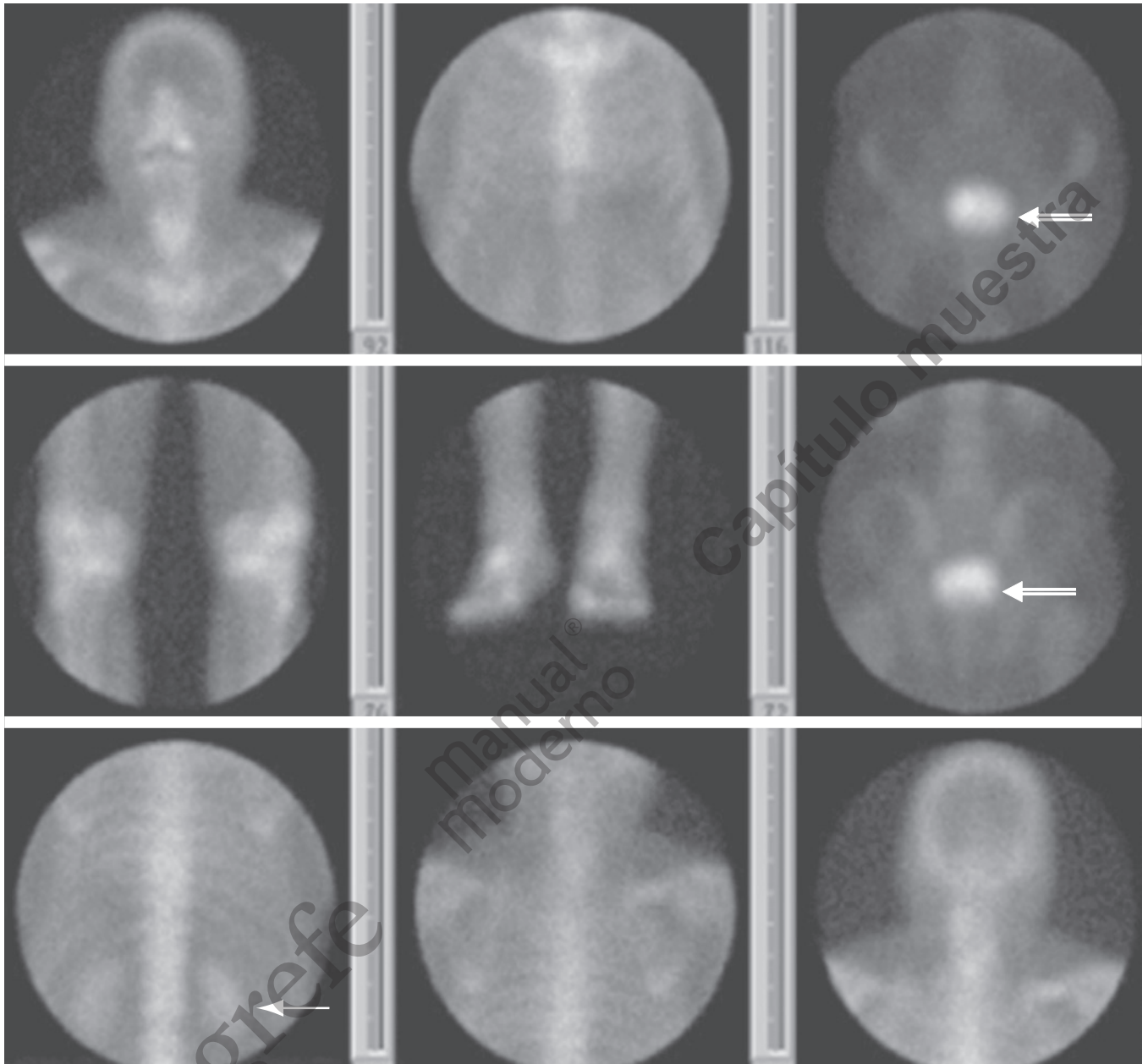


Figura 1-21 Cammagrama óseo normal. Sin evidencia de captaciones patológicas del material de contraste. Nótese la eliminación del material radiactivo que condiciona visualización de ambos riñones (**flecha**), así como la vejiga urinaria (**flecha doble**).

© Editorial El Manual Moderno Fotocopiar sin autorización es un delito.

liza distintas técnicas e instrumentos (catéteres, balones de dilatación, endoprótesis, entre otras), guiados por métodos de imagen radiológica. De modo que el radiólogo intervencionista es un médico que tiene amplia formación en imagenología.

Los procedimientos se realizan en sala de radiología vascular e intervencionismo, US, TC, resonancia, fluoroscopia convencional y salas de angiografía mediante sustracción digital; durante las intervenciones, tan sólo de forma excepcional, es necesario utilizar anestesia general. Con el fin de ofrecer la mayor información posible al paciente, se han elaborado diferentes documentos denominados “consentimientos informados”, a tra-

vés de los cuales se le explica el tipo de intervención a realizar, las ventajas, riesgos y alternativas existentes.

PROCEDIMIENTOS INTERVENCIONISTAS MÁS COMUNES

Sala de radiología vascular e intervencionista

Éste es un lugar donde se realizan los procedimientos y puede considerarse como el quirófano del radiólogo intervencionista.

La sala se constituye fundamentalmente de dos partes: el sistema de imagen y la mesa de exploración; el sistema de imagen está formado por el "arco digital" y éste permite obtener imágenes por rayos X, así como los monitores de televisión. La mesa de exploración es donde se coloca al paciente para realizar el procedimiento y todos estos elementos funcionan de manera coordinada y son necesarios para realizar un procedimiento en las mejores condiciones. En la sala trabajan, junto con el radiólogo intervencionista, un equipo de profesionales que incluye técnicos en radiología y enfermeras especializadas; en ocasiones, cuando es necesario, también forman parte de este grupo de trabajo especialistas en anestesia y reanimación.

Angioplastia

Consiste en dilatar las arterias o las venas cuando tienen una obstrucción o una estenosis (estrechamiento); para ello, se utiliza un catéter de balón (figura 1-22).

Embolización vascular

Es una técnica que consiste en cerrar ciertos vasos sanguíneos para tratar tumores o hemorragias; para ello, se utilizan

distintos materiales introduciéndolos a través de un catéter (figura 1-23).

Quimioterapia intrarterial

La administración de fármacos antineoplásicos o soluciones esclerosantes puede realizarse de manera selectiva en el territorio arterial del tumor mediante guía fluoroscópica o ultrasonográfica.

Trombólisis

Ésta consiste en la introducción de fármacos o un dispositivo mecánico en el interior de un vaso sanguíneo para disolver coágulos. Es una prueba diagnóstica para estudiar distintas enfermedades y también una alternativa a la biopsia quirúrgica; para ello, se obtiene tejido mediante agujas especiales (aspiración o corte) utilizando anestesia local y un método de imagen para guiar la aguja, por lo general US o TAC. Las biopsias más frecuentemente realizadas son de: hígado, riñón, próstata, mama, pulmón, músculo y hueso.

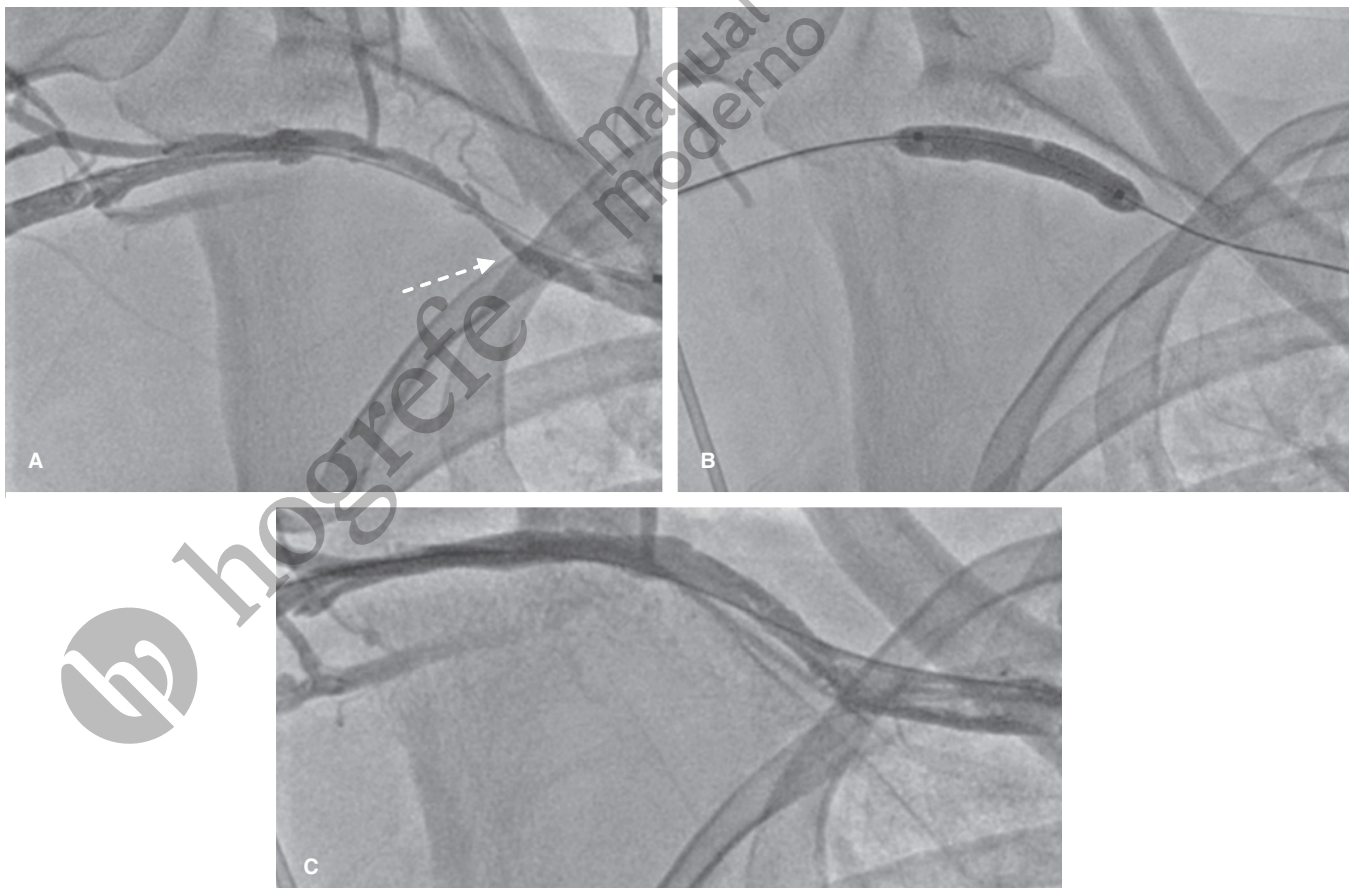


Figura 1-22 Angioplastia vascular. **A)** Venografía del miembro superior derecho donde se observa una estenosis (flecha discontinua) del tercio externo de la vena subclavia. **B)** Insuflación de un balón de angioplastia de 7 x 40 mm, en el segmento de la estenosis de la vena subclavia derecha. **C)** Venografía del miembro superior derecho donde se muestra el resultado final, después de la angioplastia vascular.

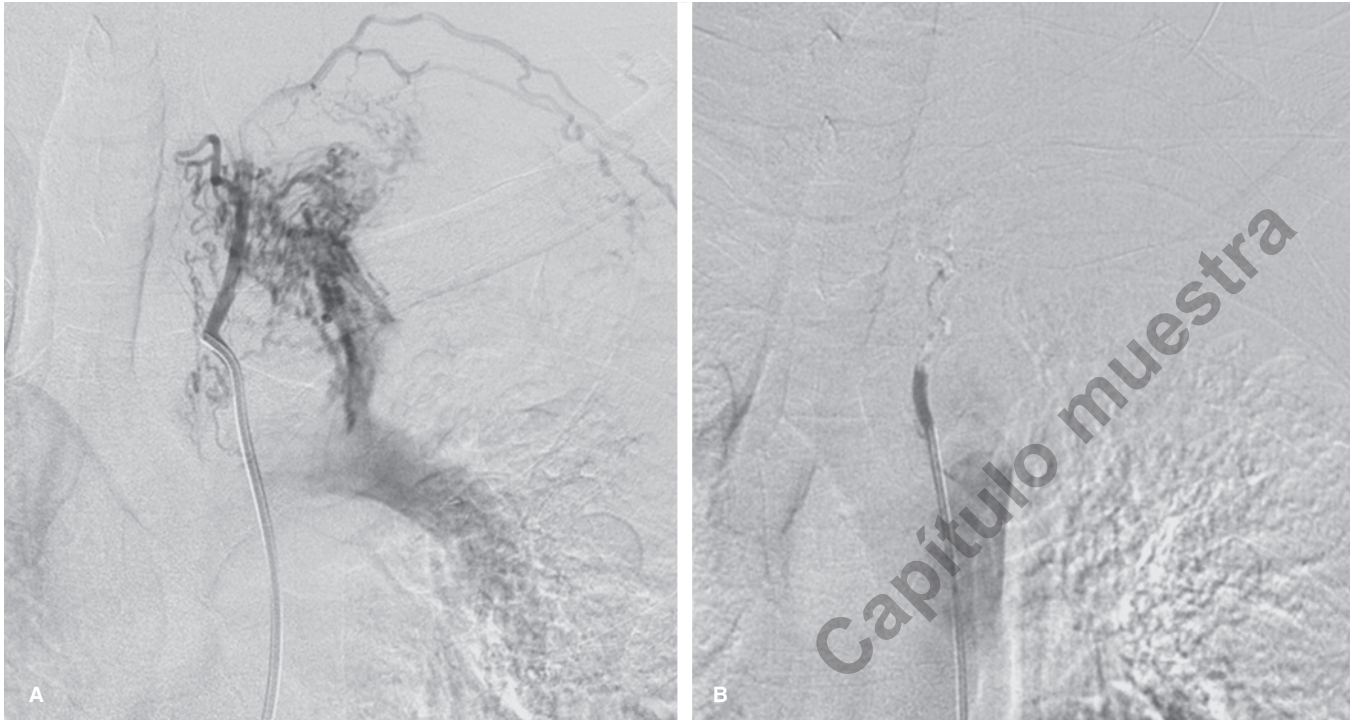


Figura 1-23 Embolización. **A)** Angiografía mediante sustracción digital selectiva, de una arteria bronquial anómala, en un paciente con hemoptisis secundaria a tuberculosis pulmonar. **B)** Angiografía mediante sustracción digital selectiva, de la misma arteria bronquial después de realizar embolización mediante partículas de polivinil alcohol y gelfoam.

Biopsias percutáneas

Son un procedimiento diagnóstico para obtener una muestra de tejido y estudiar distintas enfermedades, también son una alternativa a la biopsia quirúrgica. Se obtiene tejido mediante agujas especiales (aspiración o corte) utilizando anestesia local y un método de imagen para guiar la aguja, por lo general ultrasonido o TAC. Las biopsias más realizadas con más frecuencia son de: hígado, riñón, próstata, mama, pulmón, músculo y hueso.

Derivación portosistémica

Es un tratamiento para la hemorragia por várices en pacientes con cirrosis hepática, es una alternativa para el tratamiento quirúrgico (figura 1-24).

Endoprótesis en tubo digestivo

Tratamiento de las obstrucciones del aparato digestivo, mediante la colocación de una malla metálica en la zona obstruida.

Nefrostomía percutánea

Consiste en la colocación de un catéter en el interior del riñón a través de la piel cuando éste está obstruido; se suele realizar sólo con anestesia local y sedación (figura 1-25).

Cateterismo de las trompas de Falopio

Se utiliza como tratamiento de la obstrucción de las trompas de Falopio, lo cual es una causa frecuente de infertilidad.

Filtro de vena cava

Un filtro de vena cava es un dispositivo denominado por lo común “paraguas”, que impide que los trombos de las piernas puedan llegar al pulmón y producir una embolia (figura 1-26).

Drenaje de colecciones y abscesos

Se realiza mediante agujas especiales utilizando anestesia local y un método de imagen para guiar la aguja, por lo general US o TC; después de introducir la aguja mediante técnica de Seldinger, se introduce una guía y se dilata el trayecto mediante dilatadores hasta obtener un diámetro del trayecto suficiente para introducir un catéter y mediante el cual se drena el contenido de la colección. Los drenajes más frecuentemente realizados son de colecciones en: hígado, riñón, cavidad abdominal, pulmón y musculoesqueléticos, cavidad llena de líquido infectado para evacuarlo.

Cementoplastia percutánea (vertebroplastía)

La cementoplastía percutánea con cemento acrílico (polimetilmetacrilato [PMMA]) es un procedimiento utilizado

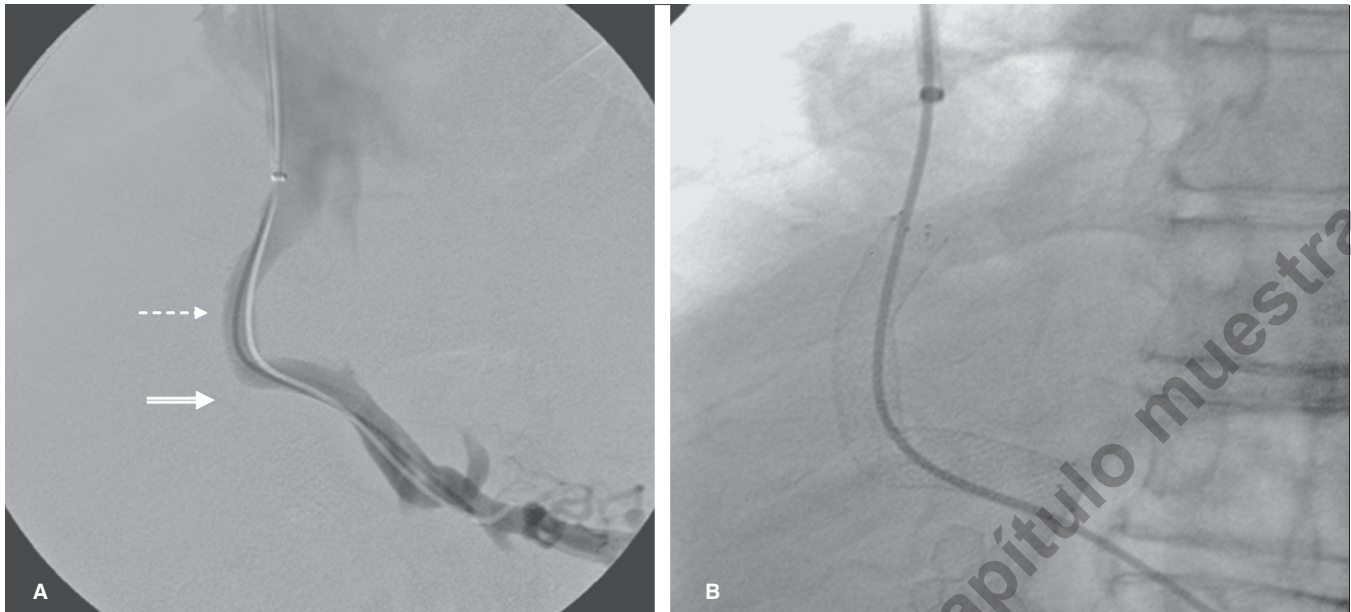


Figura 1-24 Derivación portosistémica. **A)** Adquisición de imágenes mediante sustracción digital, administrando contraste a través de la endoprótesis (*stent*) en el trayecto transhepático de una derivación portosistémica (TIPS) desde la rama derecha de la porta (**flecha discontinua**) hacia la vena suprahepática derecha (**flecha doble**). **B)** Radiografía convencional que muestra la endoprótesis (*stent*) en el trayecto transhepático de una derivación portosistémica (TIPS).

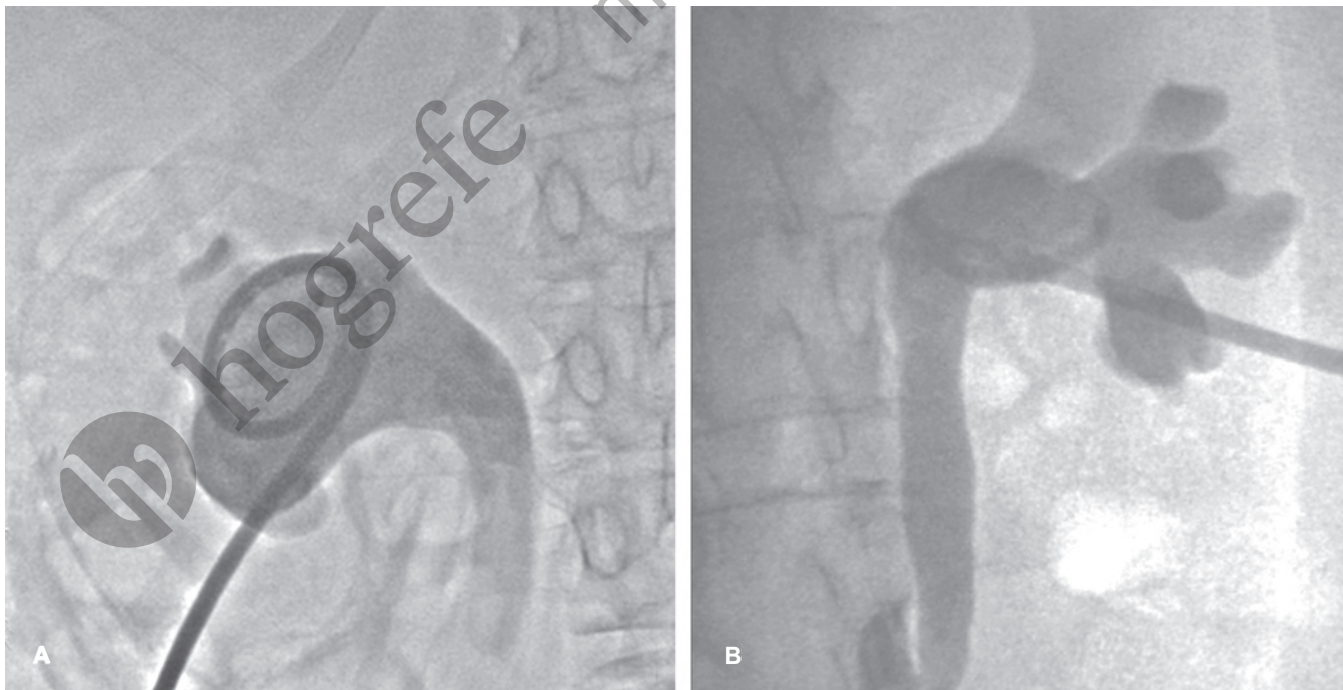


Figura 1-25 Nefrostomía percutánea. **A)** Catéter de drenaje con punta cola de cochino (*pig-tail*) alojado en la pelvis del riñón derecho, y **B)** otro catéter de drenaje con punta cola de cochino alojado en la pelvis del riñón izquierdo, en un paciente con uropatía obstructiva secundaria a cáncer de vejiga.

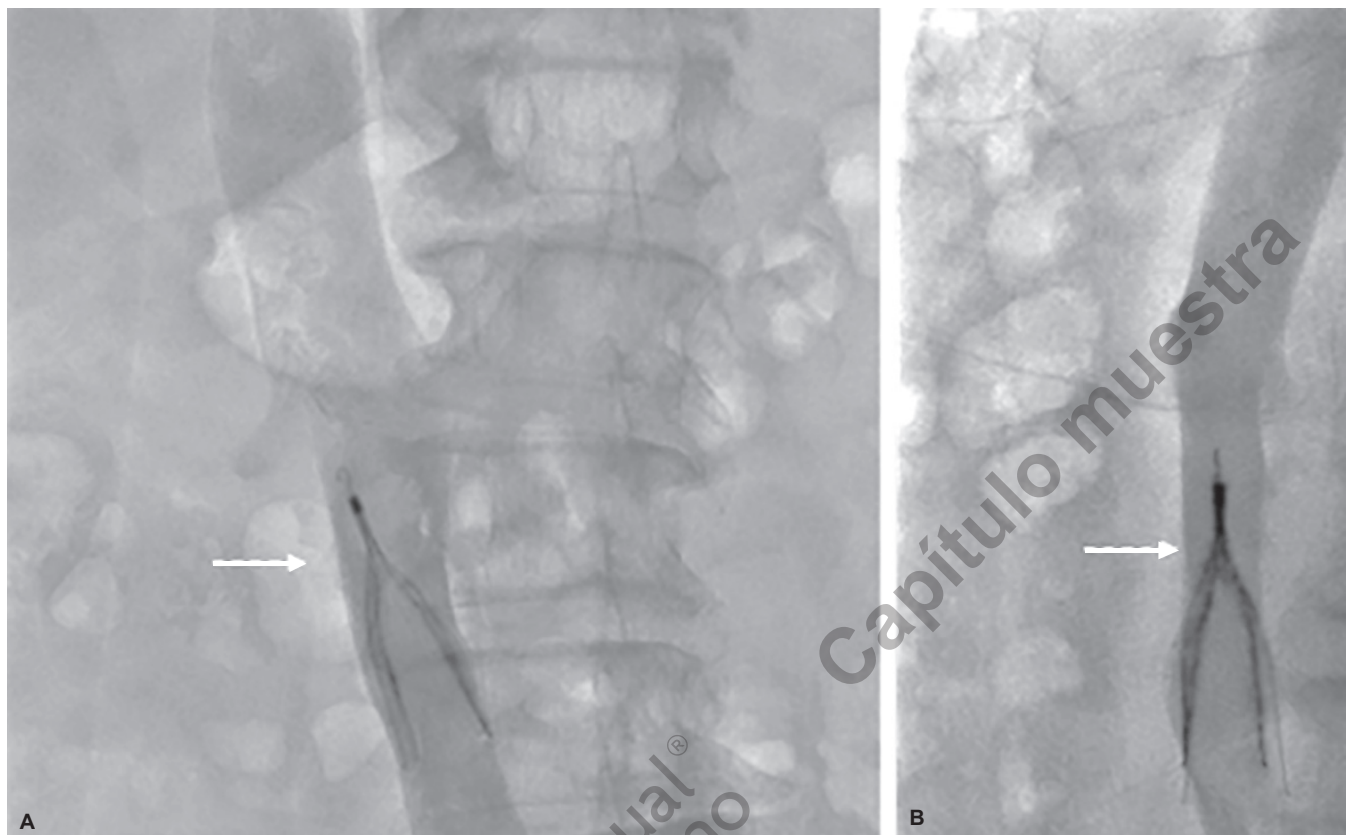


Figura 1-26 Filtro de vena cava. **A)** Cavografía en posición anteroposterior con filtro celect de vena cava, implantado por debajo del origen de las venas renales (flecha). **B)** Cavografía en posición lateral con filtro celect de vena cava, implantado por debajo del origen de las venas renales (flecha).

para la prevención de colapso vertebral, así como para control del dolor en pacientes con cuerpos vertebrales patológicos; el procedimiento se realiza mediante control por TC y fluoroscopia.

Posterior a la colocación de la aguja, utilizando anestesia local y neuroleptoanalgesia, se inyecta el cemento acrílico mezclado con *tantalum* (para incrementar la opacidad). El procedimiento termina al identificar paso del material al espacio epidural o paravertebral o cuando el material alcanza la parte posterior del cuerpo vertebral.

La vertebroplastia es un procedimiento terapéutico prometedor para controlar el dolor en pacientes con problemas óseos que se logra al inyectar desde 2 mL de PMMA en pacientes con metástasis, en los cuales la consolidación es mínima. En este sentido el metilmetacrilato es citotóxico por los efectos químicos y térmicos durante la polimerización. La temperatura es lo suficientemente alta como para producir coagulación de las células tumorales; por lo tanto, una buena respuesta al dolor se obtiene con una pequeña cantidad inyectada.

Dentro de las complicaciones que pueden presentarse posterior al procedimiento se encuentran la del paso del material a las venas epidurales, espacio epidural o agujeros de conjunción, infección dolor temporal posterior al procedimiento y reacciones alérgicas e hipertensión.

Procedimientos terapéuticos mínimamente invasivos

El incremento en la utilización de imagen seccional abdominal ha resultado en una frecuente detección incidental de pequeños tumores asintomáticos; de modo que, a nivel renal, aunque la nefrectomía radical ha sido considerada el tratamiento de elección para los tumores de células renales, las neoplasias renales pequeñas descubiertas a tiempo son, con mayor frecuencia, tratadas con procedimientos de preservación de nefronas. Así pues, las técnicas como la ablación térmica con radiofrecuencia o calor o la crioablación destruyen células tumorales y se consideran como tratamientos mínimamente invasivos para tumores malignos renales; por lo general en pacientes que son pobres candidatos para la resección quirúrgica. Asimismo, las técnicas ablativas con calor pueden ser realizadas guiadas percutáneamente con imagen, US transoperatorio o bajo visualización directa durante laparoscopia o cirugía abierta. La ablación percutánea con técnicas como las que utilizan radiofrecuencia o crioablación son los más recientes avances en el manejo de los tumores renales pequeños.

Con estas técnicas terapéuticas se requiere un seguimiento por imagen, TC o IRM, desde etapas tempranas (1 a 3 meses) pos-

terior al mismo para la detección de tumor residual, recurrencia, complicaciones y por posibles tumores matorónicos o metastásicos. Las ventajas potenciales incluyen disminución en las pérdidas sanguíneas, bajo rango de complicaciones —no es necesario pinzar el riñón durante el procedimiento (que se requiere en la nefrectomía parcial)—, mejor preservación de la función renal y rápida recuperación del paciente; la principal desventaja es la pérdida de confirmación histológica de remoción completa del tumor. Las técnicas mínimamente invasivas han sido utilizadas también en otras partes de la economía (hígado, mama, entre otras).

Crioablación

La crioterapia, también llamada criocirugía, crioablación o terapia de crioablación dirigida, es un tratamiento mínimamente invasivo que usa un frío intenso para congelar y destruir un tejido enfermo, incluyendo las células cancerosas. Si bien los términos crioterapia y crioablación pueden usarse en forma intercambiable, el término “criocirugía” se reserva mejor para la crioterapia realizada en forma quirúrgica y abierta.

Durante la crioterapia se aplica nitrógeno líquido o gas de argón a las células enfermas ubicadas fuera o dentro del cuerpo, y el daño causado por el congelamiento ocurre a varios niveles: molecular, celular y en la estructura completa del tejido. Los factores importantes que influyen en el congelamiento son la velocidad de reducción de la temperatura una vez que se inicia el procedimiento, el tiempo que las células permanecen congeladas y la velocidad de calentamiento durante el descongelamiento.

El procedimiento de crioablación se ha realizado en cirugías abiertas, laparoscópicas y cirugía retroperitoneal; sin embargo, el más reciente desarrollo de pequeñas criosondas ha incrementado el uso de crioablaciones percutáneas que se realizan guiadas por TC o IRM para monitorear la formación de las pelotas de hielo, las cuales se correlacionan con las zonas de ablación.

El US, a su vez, ha reportado excelente correlación entre las mediciones de las lesiones tratadas con este método con las reportadas por patología. En estudios recientes de seguimiento de los pacientes tratados con este método, reportan ausencia de recurrencia en 91 a 95% de los casos.

Ablación por radiofrecuencia

Técnica terapéutica intervencionista segura, relativamente simple, que utiliza corriente alterna de alta frecuencia enviada al tejido por medio de una aguja electrodo. A nivel de la punta del electrodo la corriente eléctrica agita los iones en el tejido generando calor, lo que condiciona necrosis por coagulación localizada.

En la actualidad la necrosis inducida en una sola aplicación es aproximadamente en un radio de 4 a 5 cm, de tal forma que las lesiones deben ser < 3 a 4 cm, a no ser que se utilicen múltiples electrodos o una técnica adyuvante.

Amniocentesis

Técnica en la cual se introduce una aguja delgada por vía transabdominal hasta la cavidad amniótica bajo guía ultrasonográfica

y se extrae una pequeña cantidad de líquido amniótico para su análisis; las células escamosas fetales que se desprenden en el líquido amniótico se cultivan para analizar el cariotipo y realizar otras pruebas genéticas.

En los embarazos con sensibilización Rhesus (Rh) se usan las concentraciones de bilirrubina para estimar la gravedad de la hemólisis fetal. En etapas avanzadas del embarazo, se utiliza para valorar la madurez pulmonar del feto antes del parto.

Biopsia de vellosidades coriónicas

Ésta se utiliza para examinar el estado cromosómico y realizar ensayos bioquímicos o pruebas de DNA; se lleva a cabo vía transcervical (a través del canal cervical) o transabdominal. Para ello, se introduce un catéter de plástico y se dirige hacia la placenta bajo guía ultrasonográfica y se aspiran las vellosidades a través de un catéter mediante presión negativa con una jeringa.

Biopsias fetales

Utilizando la ecografía se han tomado muestras prenatales de diversos tejidos fetales, en especial piel, hígado y músculo, con la finalidad de diagnosticar un trastorno genético por microscopía electrónica o análisis bioquímico.

Obtención de muestra sanguínea umbilical

La toma de muestra sanguínea umbilical percutánea es un procedimiento que logra el acceso directo a la sangre venosa fetal; con técnica estéril y bajo guía ultrasonográfica directa se introduce una aguja delgada por vía transabdominal hacia la vena umbilical. Una vez que se obtienen las muestras de sangre fetal, pueden infundirse sangre o medicamentos a través de la aguja.

Entre las indicaciones para su realización se encuentra sospecha de anemia grave secundaria a isoimmunización Rh, trombocitopenia o arritmias cardíacas.

BIBLIOGRAFÍA

- Al-okaili RN, Krejza J, Wang S, et al. Advanced MR imaging techniques in the diagnosis of intraaxial brain tumors in adults. *Radiographics* 2006;26(Suppl 1):s173–89.
- Assaf Y, Pasternak O. Diffusion tensor imaging (DTI)-based white matter mapping in brain research: A review. *J. Mol. Neurosci* 2008;34(1):51–61.
- Booya F, Fletcher JG, Huprich JE, et al. Active Crohn Disease: CT findings and interobserver agreement for enteric phase enterography. *Radiology* 2006;241:787–795.
- Chou S-HS, Kicska GA, Pipavah SN, Reddy GP. Digital tomosynthesis of the chest: Current and emerging applications. *RadioGraphics* 2014;34:359–372.
- Fornage BD, Sneige N, Ross MI, et al. Small (2 cm) Breast Cancer Treated with US-guided radiofrequency ablation: Feasibility study. *Radiology* 2004;231:215–224.

- Fukui MB, Blodgett TM, Snyderman CH, et al. Combined PETCT in the Head and Neck Part 2: Diagnostic Uses and Pitfalls of oncologic Imaging. *Radiographics* 2005;25:913-930.
- Gangi A, Guth S, Imbert JP, et al. Percutaneous Vertebroplasty: Indications, technique. En: Gundermana RB, editores. *Essentials of radiology*. Thieme Verley(Nueva York);1998. p. 20-35.
- Grossman R, Gomori J, Ramer K. Magnetization Transfer: Theory and clinical applications in neuroradiology. *Radiographics* 1994;14:279-290.
- Jellison BJ, Field AS, Medow J, et al. Diffusion tensor imaging of cerebral white matter: A pictorial review of physics, fiber tract anatomy, and tumor imaging patterns. *AJNR Am J Neuroradiol* 2004;25(3):356-369.
- Kawamoto S, Permpongkosol S, Bluemke D. Ablation and cryoablation of renal neoplasms: Role of CT and MR Imaging. *Radiographics* 2007;27:343-355.
- Joe BN, Sickles EA. The evolution of breast imaging: Past to present. *Radiology* 2014;273(2):s23-s44.
- Kellenberger C, Epelman M, Miller S, Banyn P. Fast STIR Whole-Body MR Imaging in Children. *Radiographics* 2004;24:1317-1330.
- Kostakoglu L, Hardoff R, Mirtcheva R, et al. PET-CT Fusion Imaging in Differentiating Physiologic from Pathologic FDG Uptake. *Radiographics* 2004;24:1411-1431.
- Ledneva E, Karie S, Launay-Vacher V, Janus N, Deray G. Renal Safety of Gadolinium based Contrast Media in Patients with Chronic Renal Insufficiency. *Radiology* 2009;250(3):618-628.
- Metwalli NS, Benatar M, Nair G, et al. Utility of axial and radial diffusivity from diffusion tensor MRI as markers of neurodegeneration in amyotrophic lateral sclerosis. *Brain Res* 2010;1348:156-164.
- Oyer, Boudia M, Dray X, et al. CT Enteroclysis Features of Uncomplicated Celiac Disease: Retrospective Analysis of 44 Patients. *Radiology* 2009;253(2):416-424.
- Pereda MA, Chávez MA, Hooper-Miele C, Gilman RH, et al. Lung ultrasound for the diagnosis of pneumonia in children: A metaanalysis. *Pediatrics* 2015;135:714-722.
- Pilleul F, Penigaud M, Milot L, Yi Ch A, Shin KM, et al. Possible SmallBowel Neoplasms: Contrast-enhanced and Water-enhanced Multidetector CT Enteroclysis. *Radiology* 2006;241:796-801.
- Sheth S, Fishman EK. Multi-Detector Row CT of the kidneys and urinary tract: Techniques and applications in the diagnosis of benign diseases. *Radiographics* 2004;24:e20.
- Stieltjes B, Kaufmann WE, Van Zijl PC, et al. Diffusion tensor imaging and axonal tracking in the human brainstem. *Neuroimage* 2001;14(3):723-735.
- Taouli B, Koh DM: Diffusion-weighted MR Imaging of the Liver. *Radiology* 2010;254:47-66.
- Wang J, Takachima S, et al. Head and neck lesions characterization with diffusion weighted echo planar imaging. *Radiology* 2001;220:621-630.
- Wang Q, Xu X, Zhang M. Normal aging in the basal ganglia evaluated by eigenvalues of diffusion tensor imaging. *AJNR Am J Neuroradiol* 2010;31(3):516-520.
- Yi Ch A, Shin KM, Lee KS, et al. Non-Small Cell Lung Cancer Staging: Efficacy Comparison of Integrated PET/CT versus 3.0-T Whole-Body MR Imaging1. *Radiology* 2008;248(2):643-654.
- Zagoria RF. Imaging-guided. Radiofrequency ablation of renal masses. *Radiographics* 2004;24:s59-s71.